AVANCES EN ULTRA SONOGRAFÍA OBSTÉTRICA

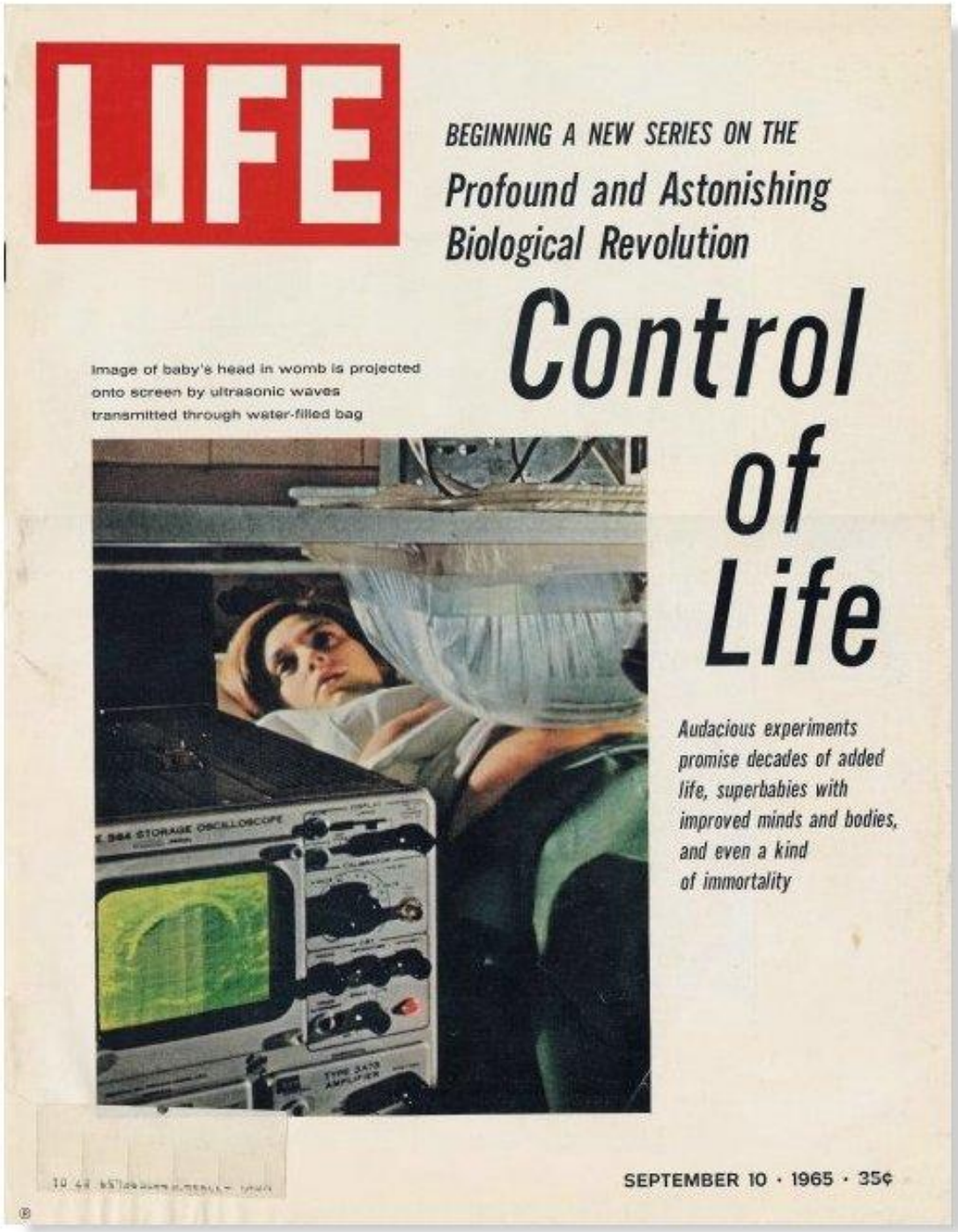
LIFE
BEGINNING A NEW SERIES ON THE
Profound and Astonishing
Biological Revolution
Control of Life
Image of baby's head in womb is projected onto screen by ultrasonic waves transmitted through water-filled bag
Audacious experiments promise decades of added life, superbabies with improved minds and bodies, and even a kind of immortality
SEPTEMBER 10 · 1965 · 35¢

B-mode scanner produced at Wuhan, China in the early 1960s

The Picker Laminograph in the mid-70s, evolved from the Physionics Porta-scan



Scan converter incoporated in early American model. Image is being displayed on the TV monitor on the right Note the black-on-white display format

Voluson E10
Extraordinary vision

PHILIPS
Lumify
SAMSUNG
9:44 AM
Name Quick ID
Date 12/12/2015
Time 09:29
Duration In Progress
Date of Birth
Performed By
Loop 1
Loop 2
Loop 3

A Mode

Amplitude

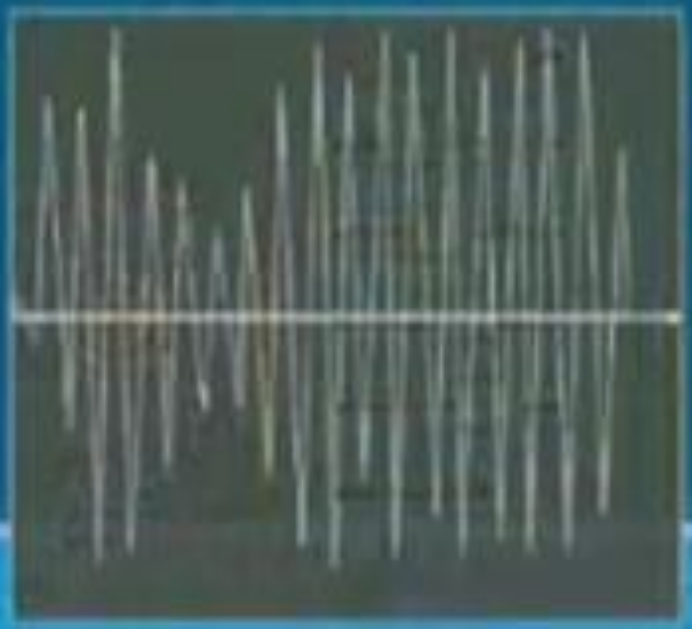

Representación de la imagen

- **Modo A**

  (Actualmente se usa solo en oftalmología) Registra solo la fuerza y la posición de la estructura reflectante.

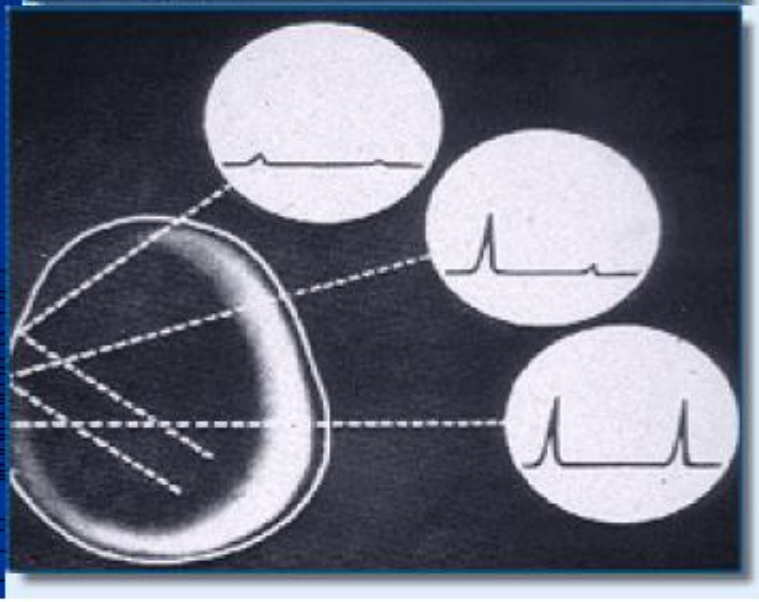

B Mode

Brightness

Representación de la imagen

- **Modo B**

  (Modo Bidimensional) Imagen en tiempo real o en escala de Grises.

Se logra acoplando 100 a 200 columnas de transductores en un dispositivo y la información es procesada por una computadora que ordena los puntos en una pantalla

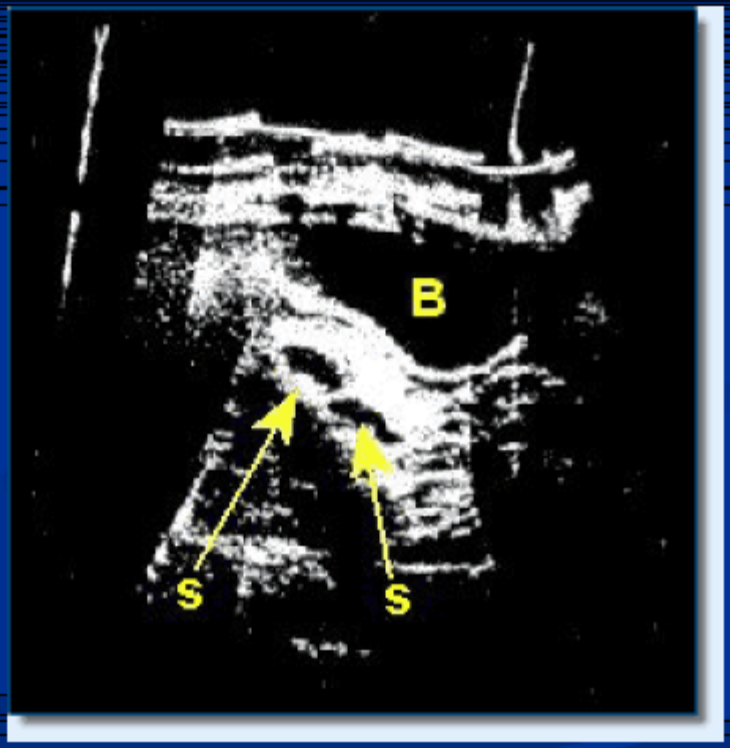

M Mode

Motion

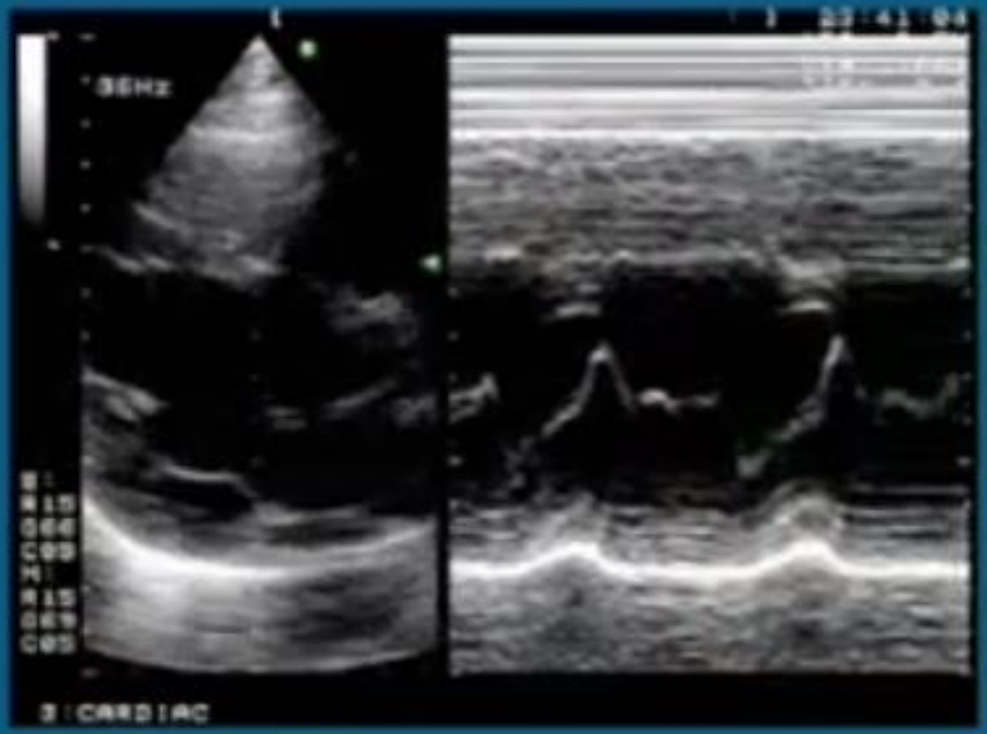

Representación de la imagen

- **Modo M**

  (Modo Movimiento)
  Permite la evaluación de los movimientos rápidos de las válvulas cardiacas. Representa los cambios en la amplitud y posición del eco en función del tiempo

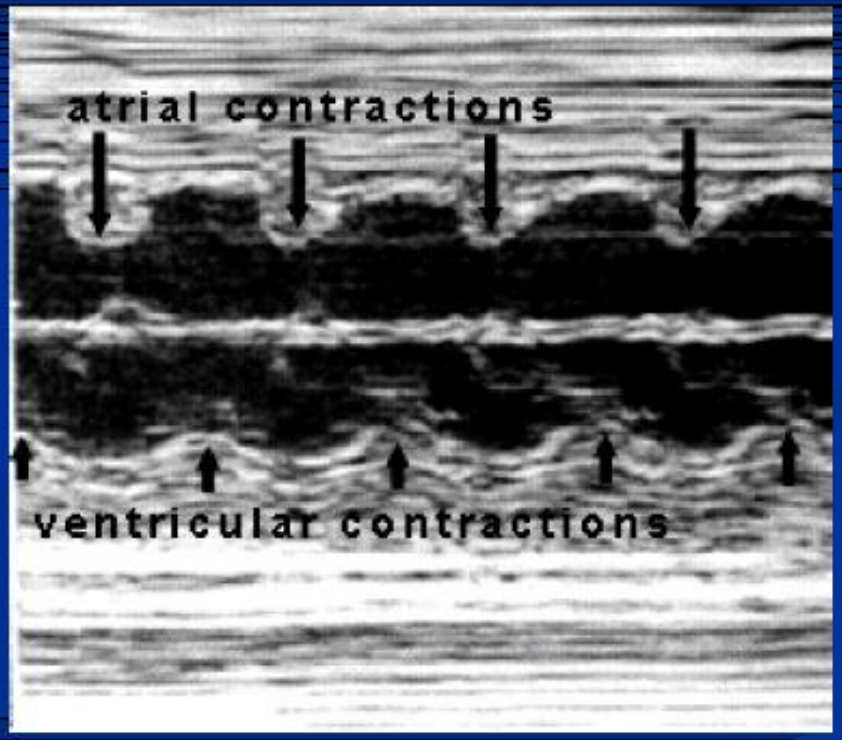

D Mode

Color Flow

D Mode

Spectral Doppler

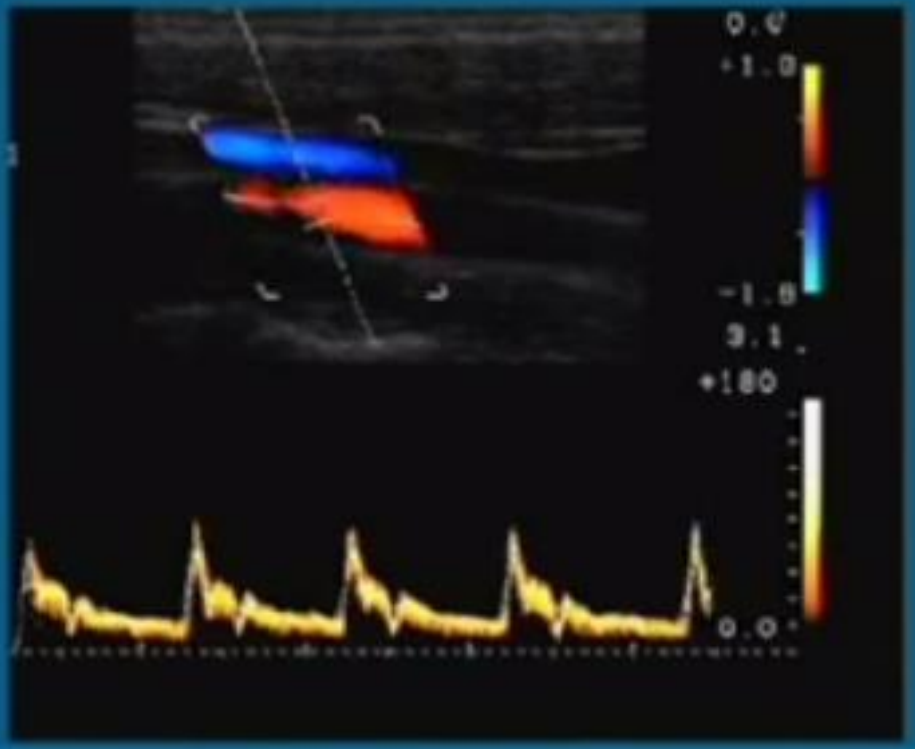

D Mode

Powerflow

ALARA

As Low As
Reasonably Achievable

The Use of Minimal
Ultrasound Exposure is Prudent

Surface
Qual high2
B96°/V90°
Mix0/100
V-SRI 3
3D Static

3D Surface BB
Quali high2
Mixed0/40
M0/96
— 2D —
Trans.
Hor-high
Per 100
Gn. -7
C6 / M7
F3 / E2

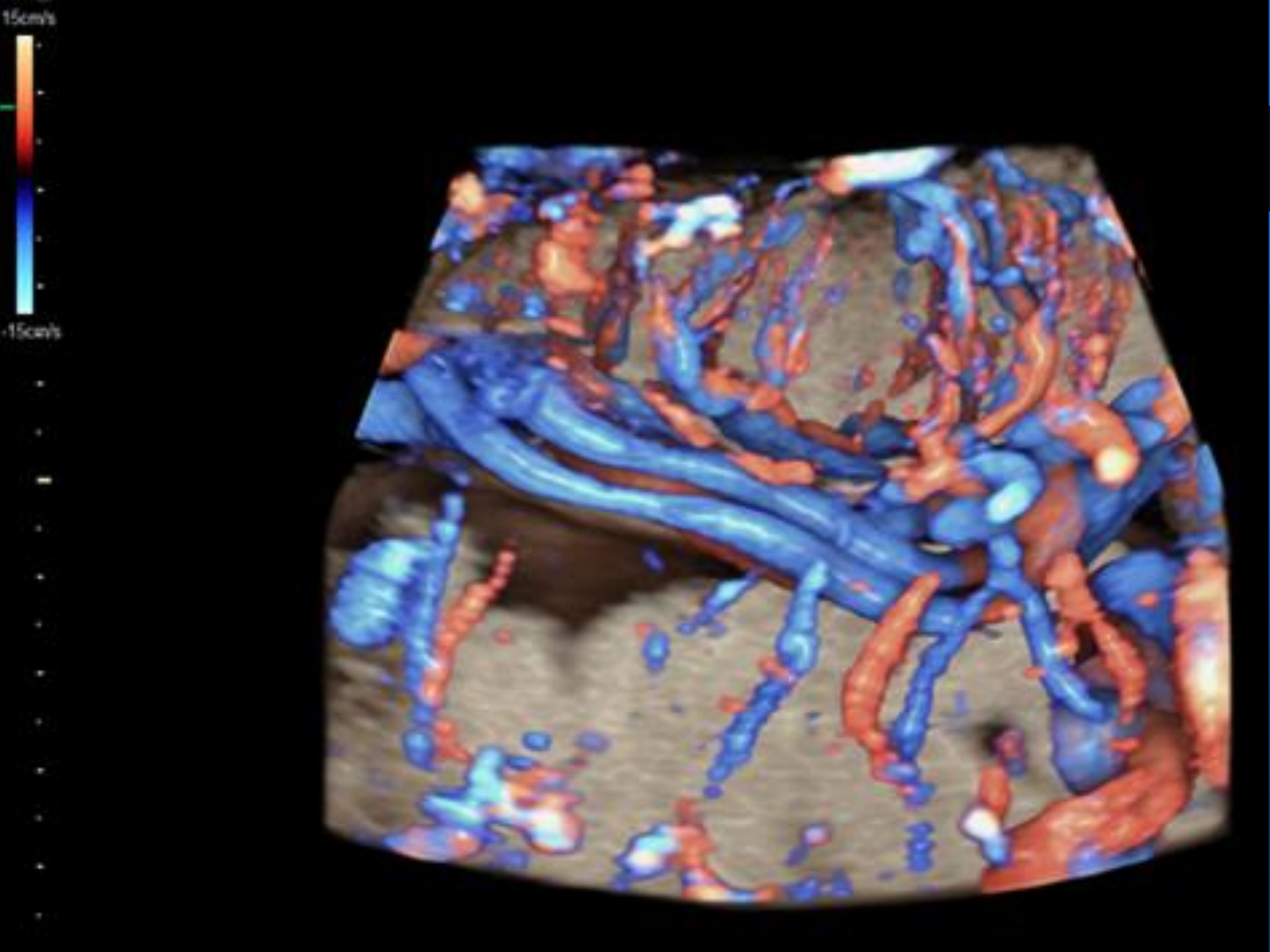
15cm/s
-15cm/s

Número de examenes ecográficos durante el embarazo

Se recomiendan idealmente 4 exploraciones ecográficas a lo largo de una gestación normal

1ra.Ecografía= antes de las 11 semanas :edad gestacional, viabilidad y anexos

2da :entre 11-14ss:vitalidad calidad, anexos, edad gestacional.

Control de gestantes con signos indirectos de malformaciones pasan a ECO nivel III

3ra.Ecografía=18 - 24 semanas (detección de cardiopatías, flujometría para a.uterina ,longitud del cervix ; evaluación sistemática de anatomía fetal placentación, L.Am

4ta.Ecografía=34 - 36 semanas(detección RCIU, SFC, flujometría umbilical, perfil biofísico hemodin)

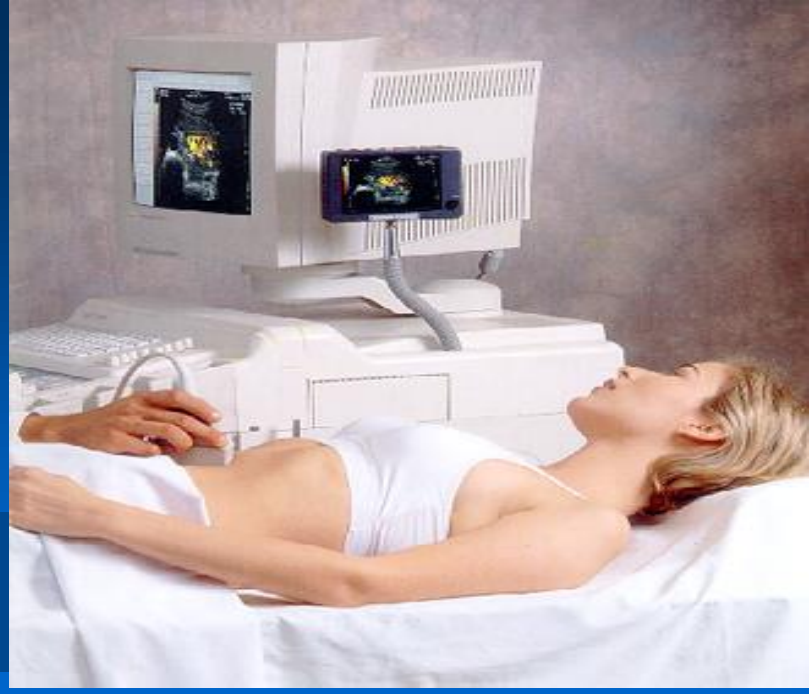

En la unión europea, sólo **Alemania** tiene un control estatal de la calidad de los exámenes ecográficos. **Francia** tiene un registro estatal que centraliza los resultados de Screening ecográfico prenatal para malformaciones fetales .

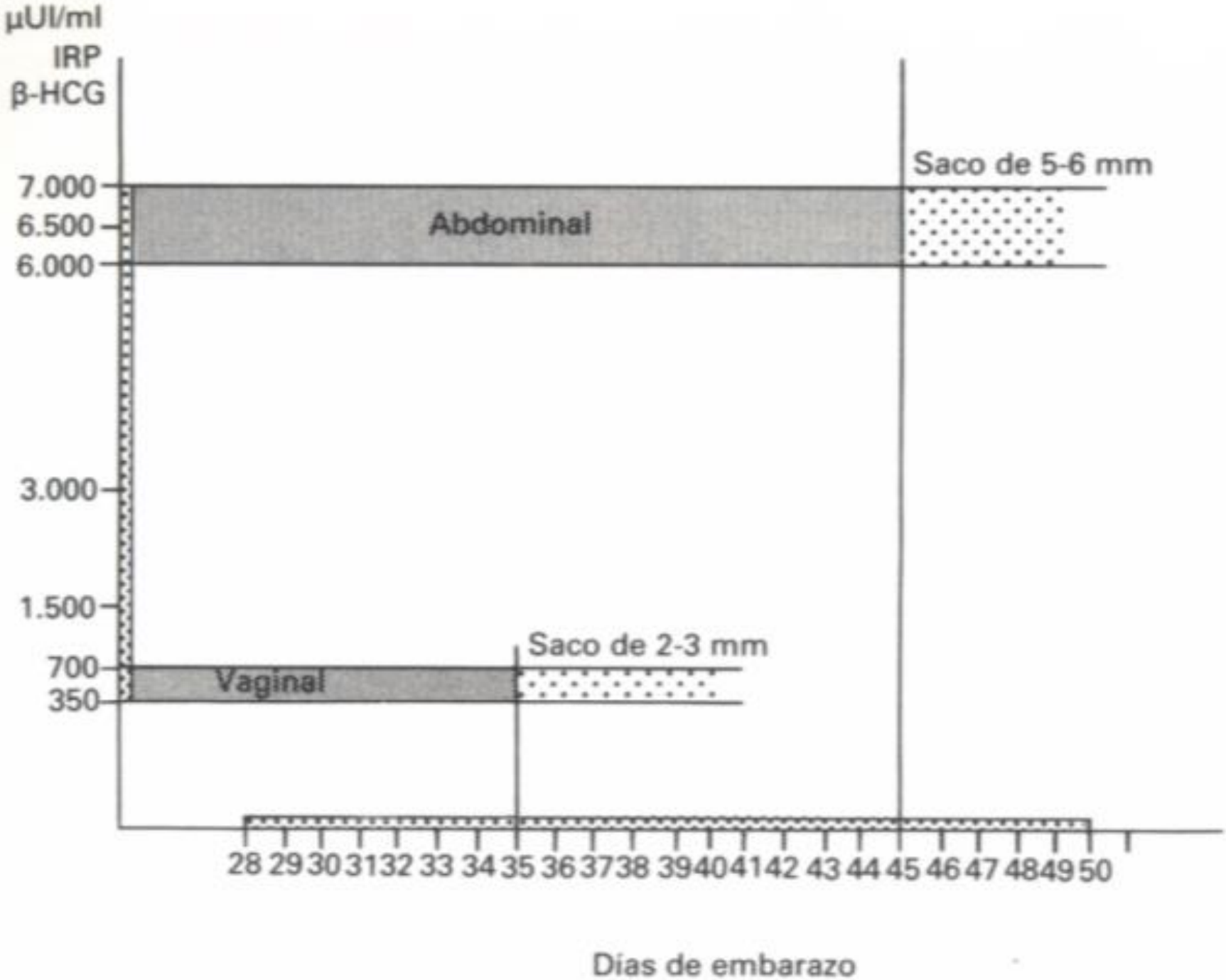
µUI/ml
IRP
β-HCG
7.000
6.500
6.000
3.000
1.500
700
350
Abdominal
Saco de 5-6 mm
Vaginal
Saco de 2-3 mm
28 29 30 31 32 33 34 35 36 37 38 39 40 41 42 43 44 45 46 47 48 49 50
Días de embarazo

SIGNOS INDIRECTOS DE GESTACION

1.-ENDOMETRIO DECIDUAL O ENDOMETRIO GESTACIONAL:

SE DIFERENCIA DEL SECRETOR POR EL GROSOR MAYOR DE 15mm Y MAYOR ECOGENICIDAD, INDICA POSIBILIDAD DE GESTACIÓN PERO NO DE LOCALIZACIÓN PORQUE PUEDE VERSE TANTO EN UNA GESTACIÓN IU COMO EN UN ECTOPICO

2.-SIGNO DE LA COMETA:

ES LA VISUALIZACIÓN DEL VASO NUTRICIO DEL SITIO DE IMPLANTACIÓN CON POWER DOPPLER SU DIFICULTAD ES QUE ES POCO REPRODUCIBLE.SU VENTAJA ESTA EN QUE SEÑALA LA LOCALIZACIÓN INTRAUTERINA DE LA GESTACIÓN.

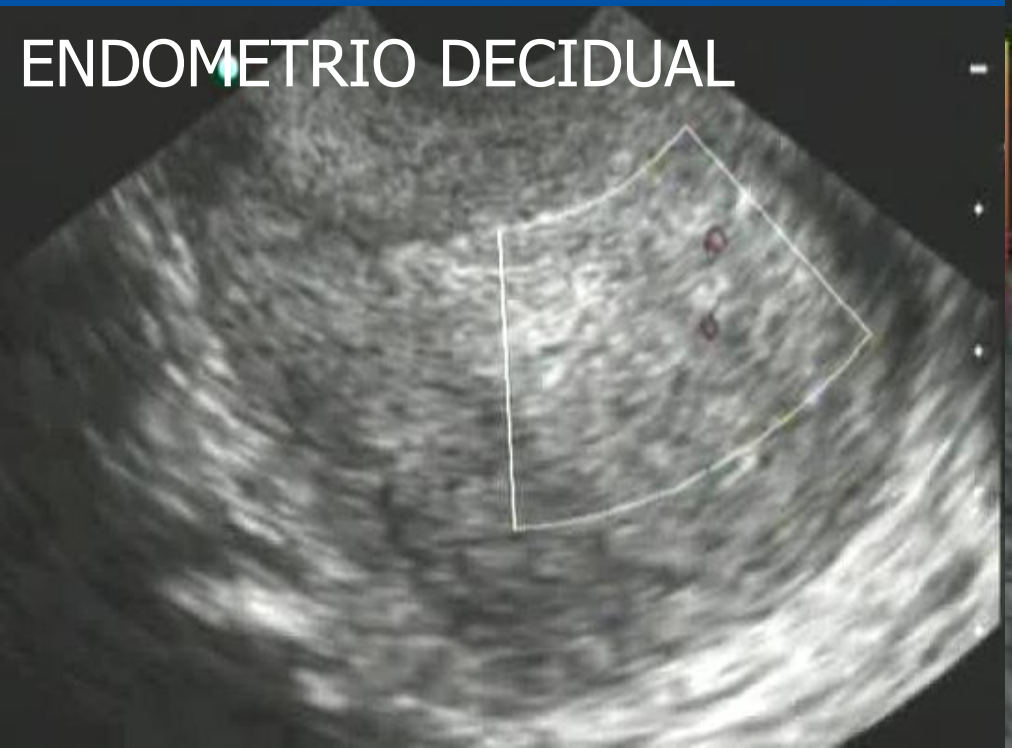

D
D
D

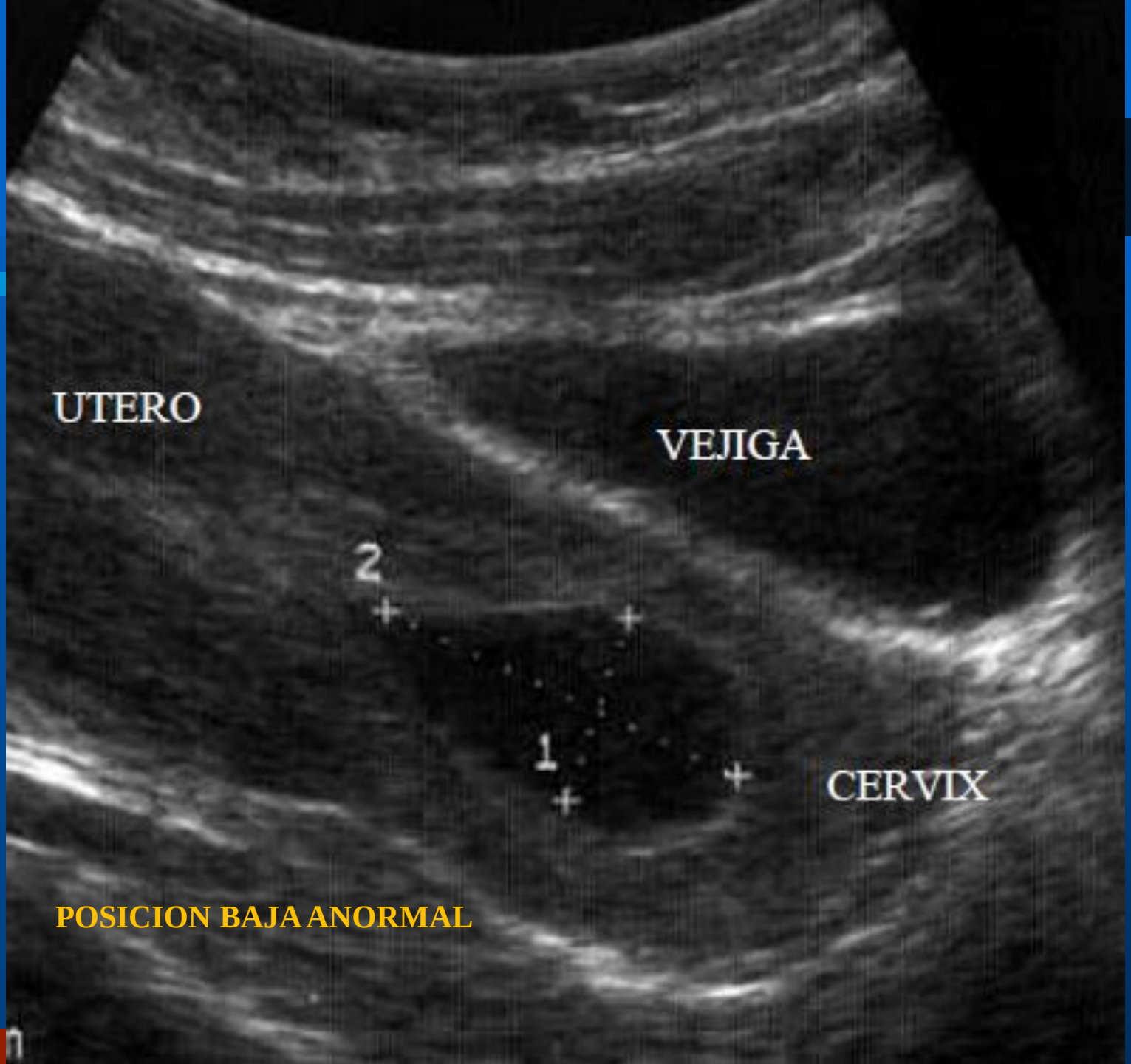

POSICION BAJA ANORMAL

VESICULA VITELINA

- La primera estructura que se observa en el saco gestacional por vía transvaginal es el saco vitelino en la 5ta semana, se encuentra en la cavidad extramniótica o coriónica.
- Mientras no aparezca saco vitelino ni embrión la imagen anecoica en el espesor del Endometrio puede ser: hematometra,o quistes adenomióticos, o hidrómetra ,o seudo saco gestacional.
- Se conecta con el intestino medio del embrión a través de su conducto vitelino u onfalomesenterico

SIGNO DE LA DOBLE BURBUJA:

VISUALIZACIÓN SIMULTANEA DE SV Y CAVIDAD AMNIÓTICA

Combinación del saco vitelino + saco amniótico en desarrollo: "doble burbuja"

Trans-Vaginal = 5 sem

Trans-Abdominal = 45 días = 6.6 sem

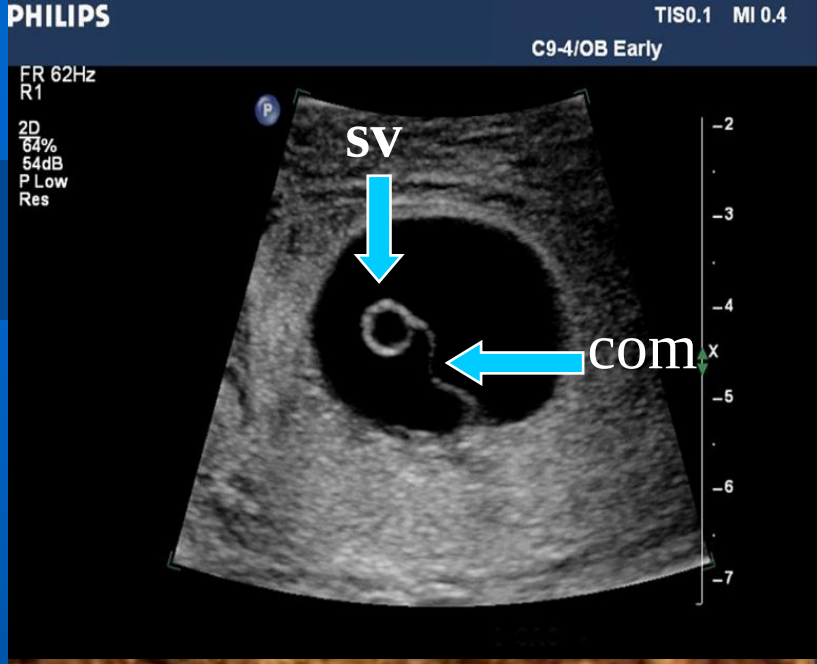

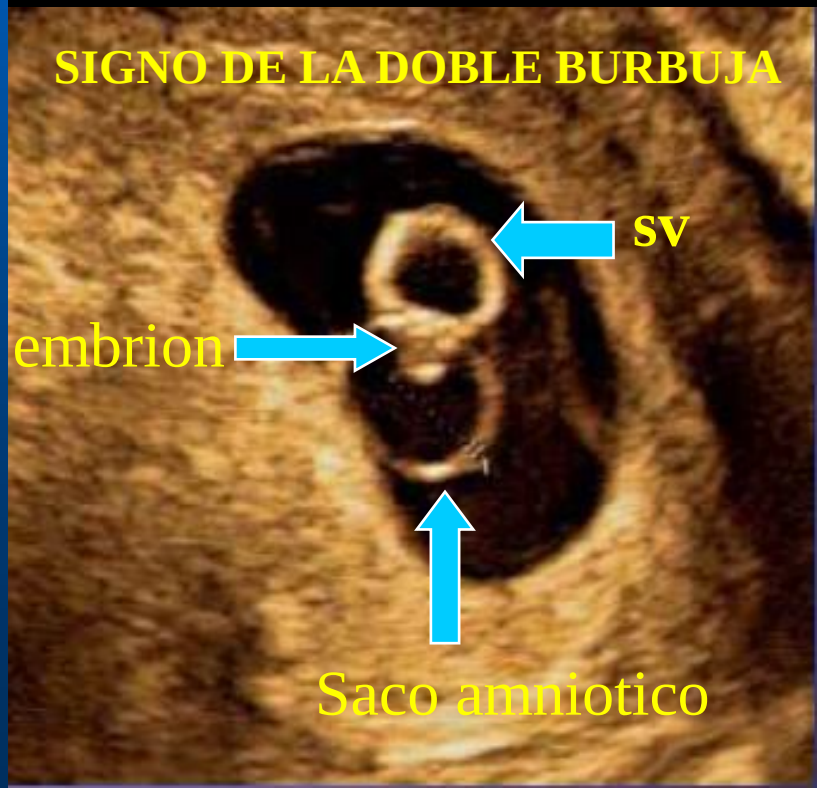

AMNIOS

- **Membrana delgada que conforma la cavidad que contiene al embrión**
- **Aspecto ecográfico: linea ecoica fina que flota dentro del saco gestacional**

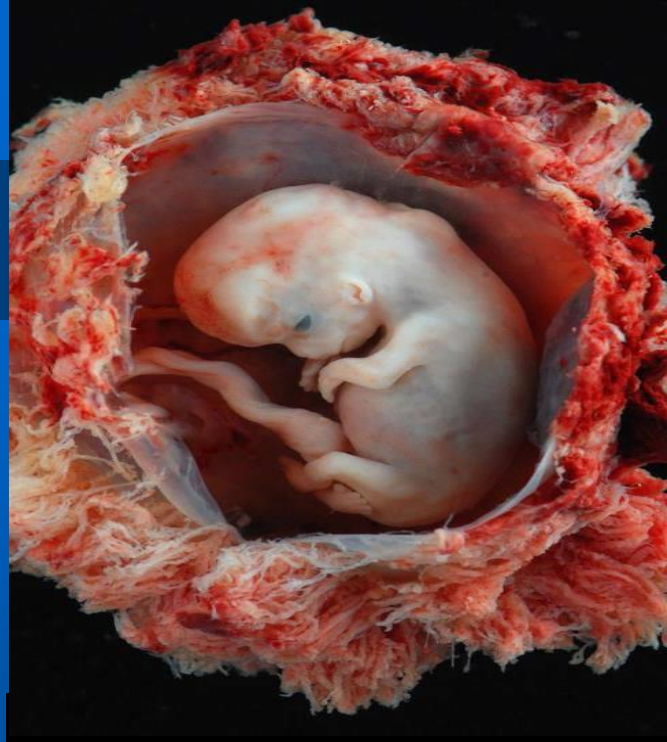

EMBRION

- Aparece a la quinta semana entre la V.V. Y S.G.
- Siempre visible a la sexta semana
- Inicio:Polo embrionario de 2-3mm , línea ecogénica entre la V.V. Y S.G.
- Actividad cardiáca desde que embrión es visible
- Siempre desde la 7ma semana

  LCN: longitud corona nalga(longitud embrionaria)
  - Septima semana: visible extremo cefálico.
  - Octava semana : visible los miembros
  - Novena semana: Típica forma de C
  - Décima semana: Forma humana.
  - Duodécima semana: Cráneo visible.

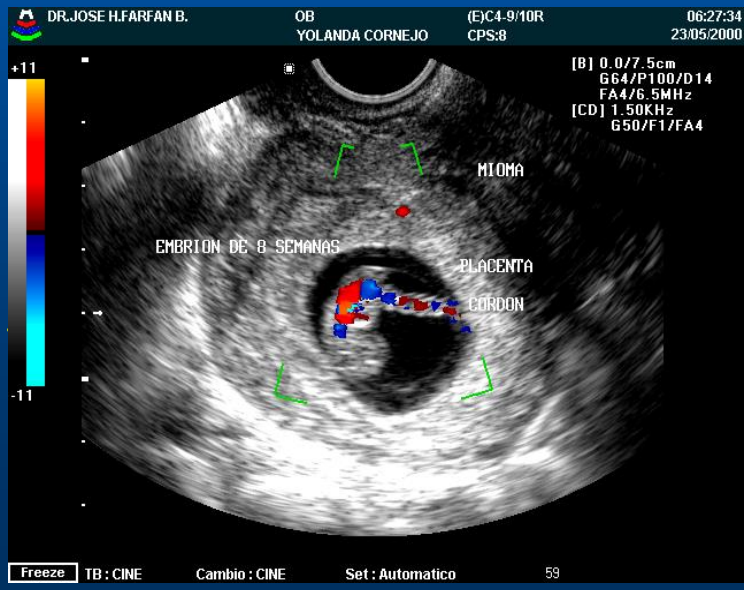

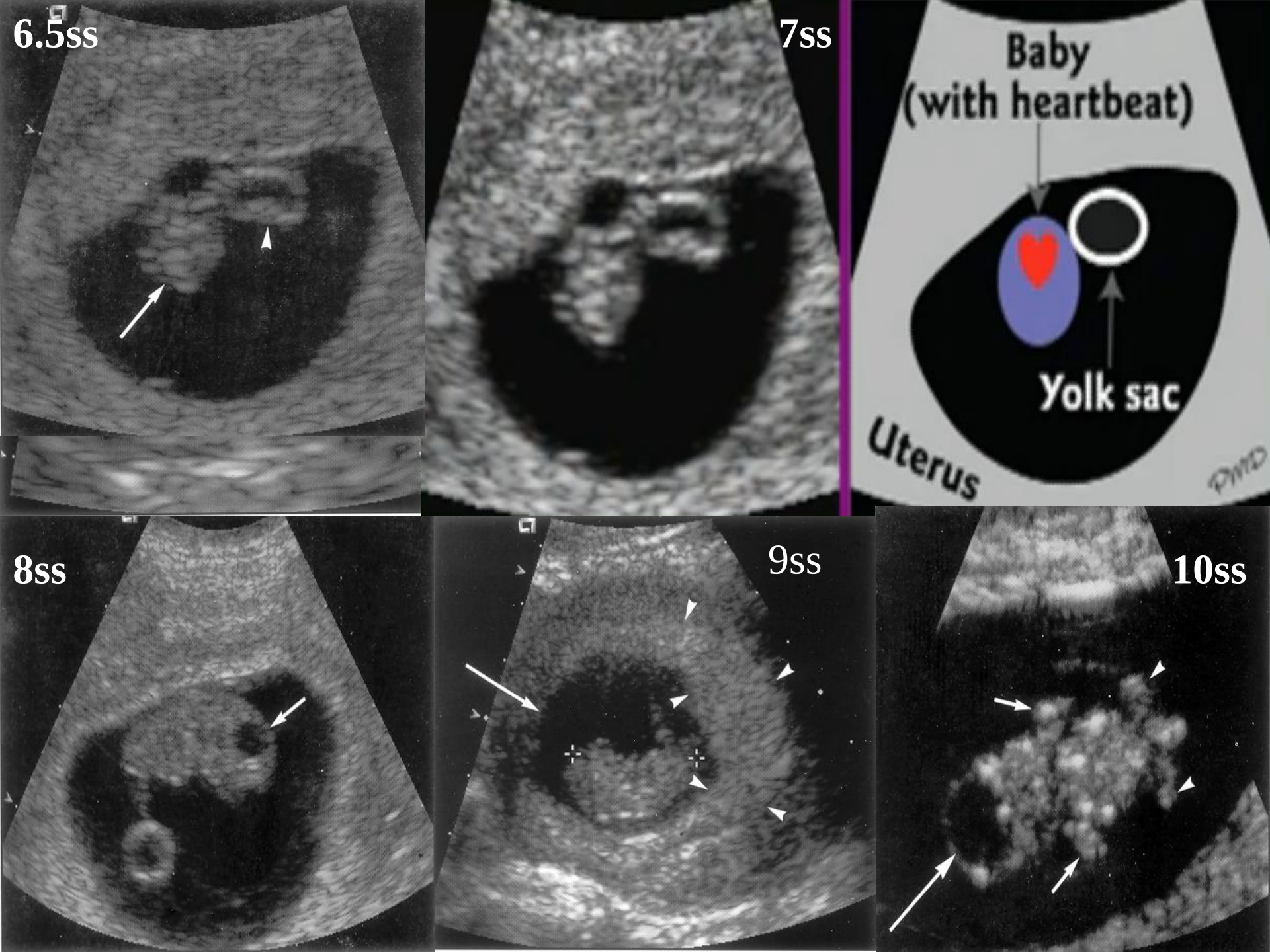
6.5ss
7ss
Baby
(with heartbeat)
Yolk sac
Uterus
8ss
9ss
10ss

ACTIVIDAD CARDIACA

- Visible desde:
  - 6ªsem vía transvaginal
  - 7ªsem vía abdominal

- Determinar la frecuencia cardiaca
  - V.N.: 110 (6ªsem)
    170 (9ªsem)
  - Bradicardia se asocia a pérdida embrionaria

¡OJO!
SE PUEDE CONFIRMAR VITALIDAD CUANDO EL LME + 5 mm

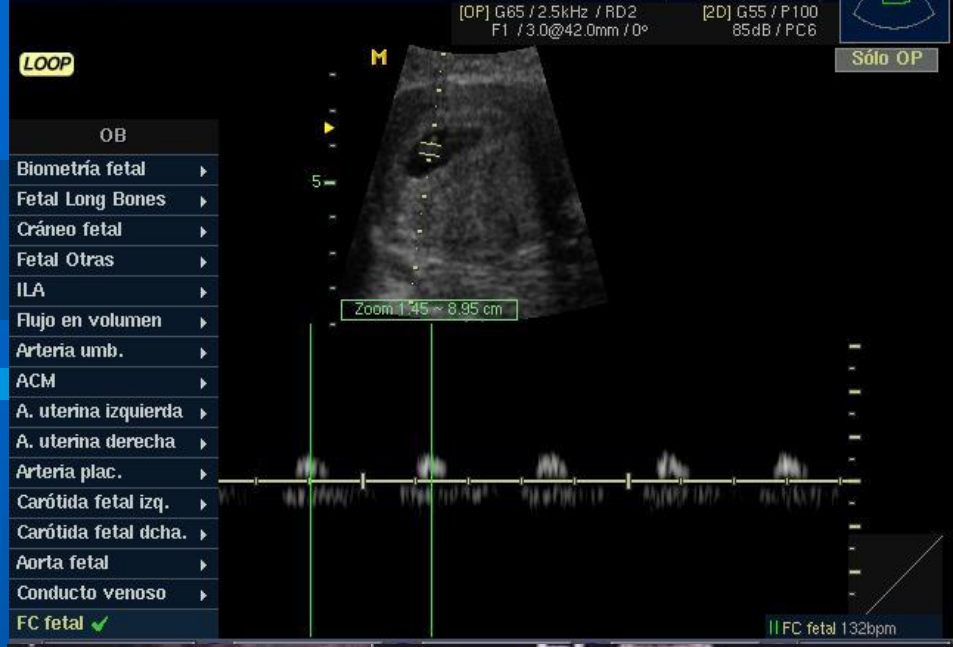

MEDIDA LONGITUD CORONO NALGA

I TRIMESTRE

-La medida embrionaria ó fetal es más precisa que la del SG.

-Saco Vitelino es la primera estruct. que aparece en el saco gestacional y se visualiza a las 5 sem aprox.

-El embrión es visible inicialmente como una estruct. ecogénica focal adyacente al saco vitelino aprox. a la 6º S. por ETV y 7º S. por ETA

-Si Embrión puede verse y medirse (LCR) el DSG no se utiliza más.

-Actividad Cardiaca: ETV se evidencia en 100% a la 6º sem.
ETA 98% a la 7º sem y 100 % a la 8º sem.

- Romboencefalo en polo cefálico: ETV 8º Sem.
ETA 9º Sem.

LCR

- **Problemas:**
  - **Flexión**
    Dismiuye EG
  - **Hiperextensión**
    aumenta EG
- **Fetos mayores de 12 ss medir DBP**

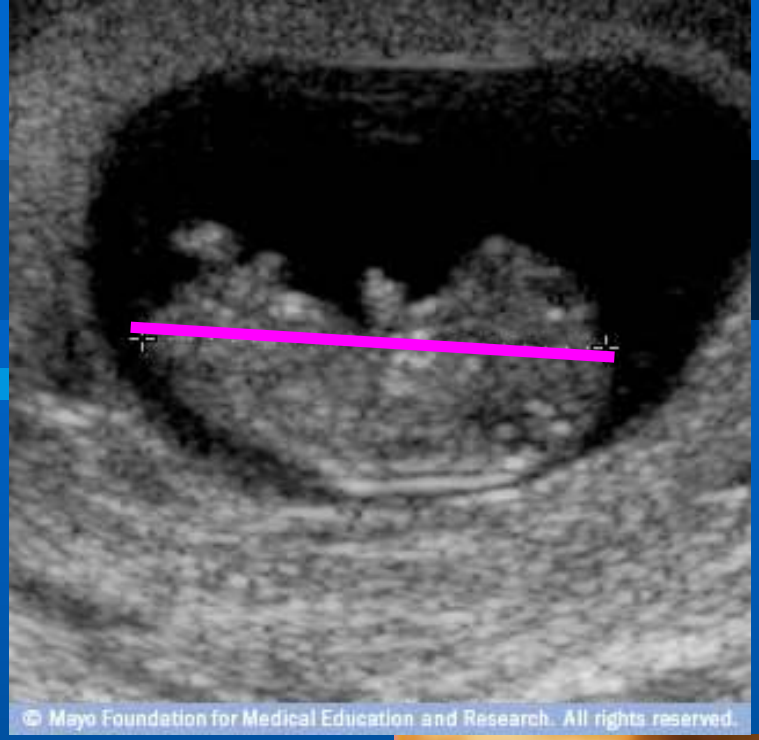

9ss:
NEUTRO

11ss:
FLEXION

12ss:
EXTENSION

PLACENTA

- **Determinar la corionicidad en caso de embarazos múltiples:**
  - ***Signo de Lambda*: proyección de tejido en forma triangular en la base de la membrana intergem.□DICORION**
  - ***Signo de la T:* inserción de la membrana perpendicular al corión**

  .□MONO CORIÓNICO

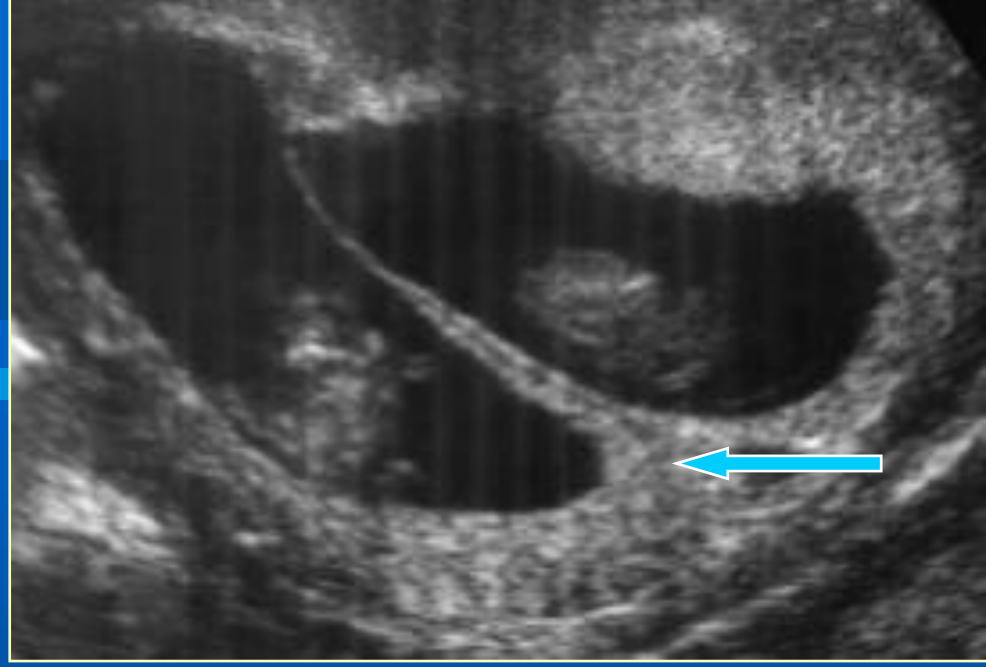

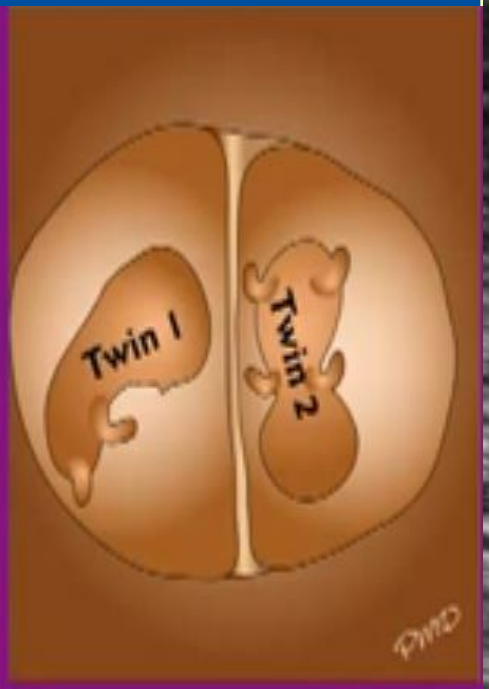

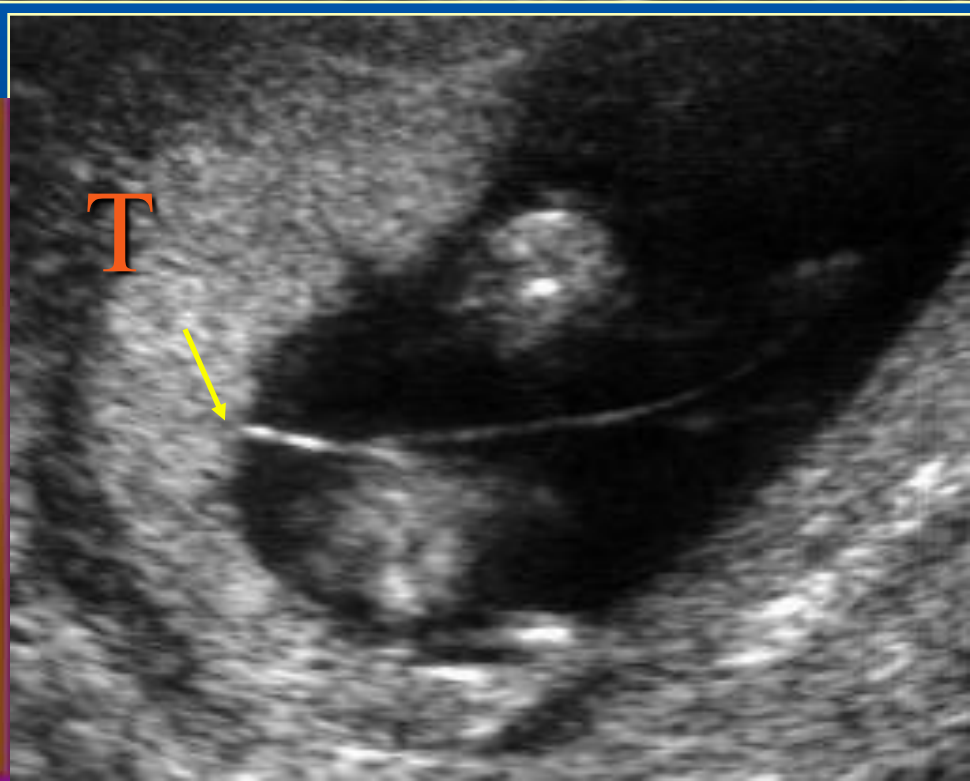

FETAL MEDICINE FOUNDATION

Nuchal Translucency

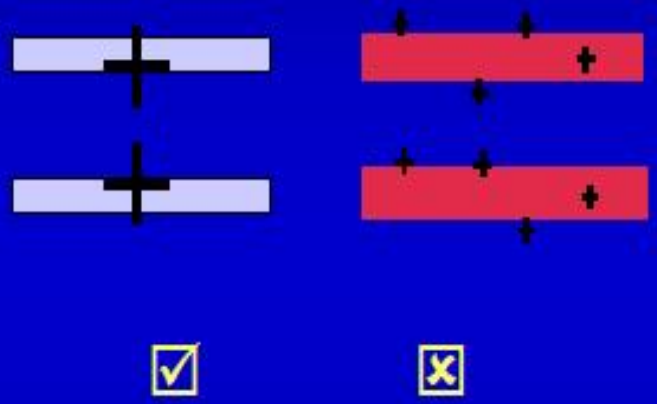

www.fetalmedicine.com

Absent Nasal bone

Abnormal NT > 3mm

Soft markers Screening for Down syndrome

Asian institute of Fetal Medicine &Reproductive Genetics

Ductus venosus flow assessment

Normal

Abnormal

Facial angle
Wide angle is abnormal

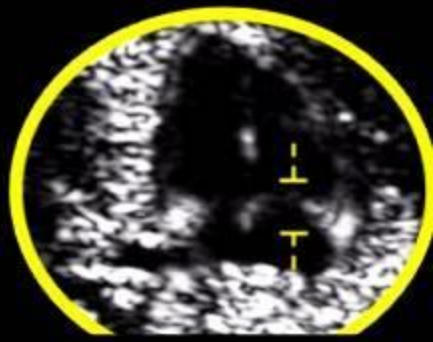

Tricuspid regurgitation

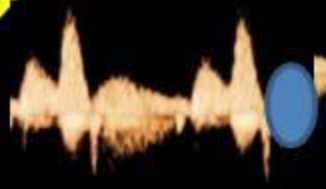

Normal

TR

NB:HUESO NASAL

T:TALAMO

MB:CEREBRO MEDIO

BS:TRONCO CE-REBRAL

IT:INTRACRANEA TRANSLUCENCY

CM:CISTERNA MAGNA

NT:NUCAL TRANSLUCEN-CY

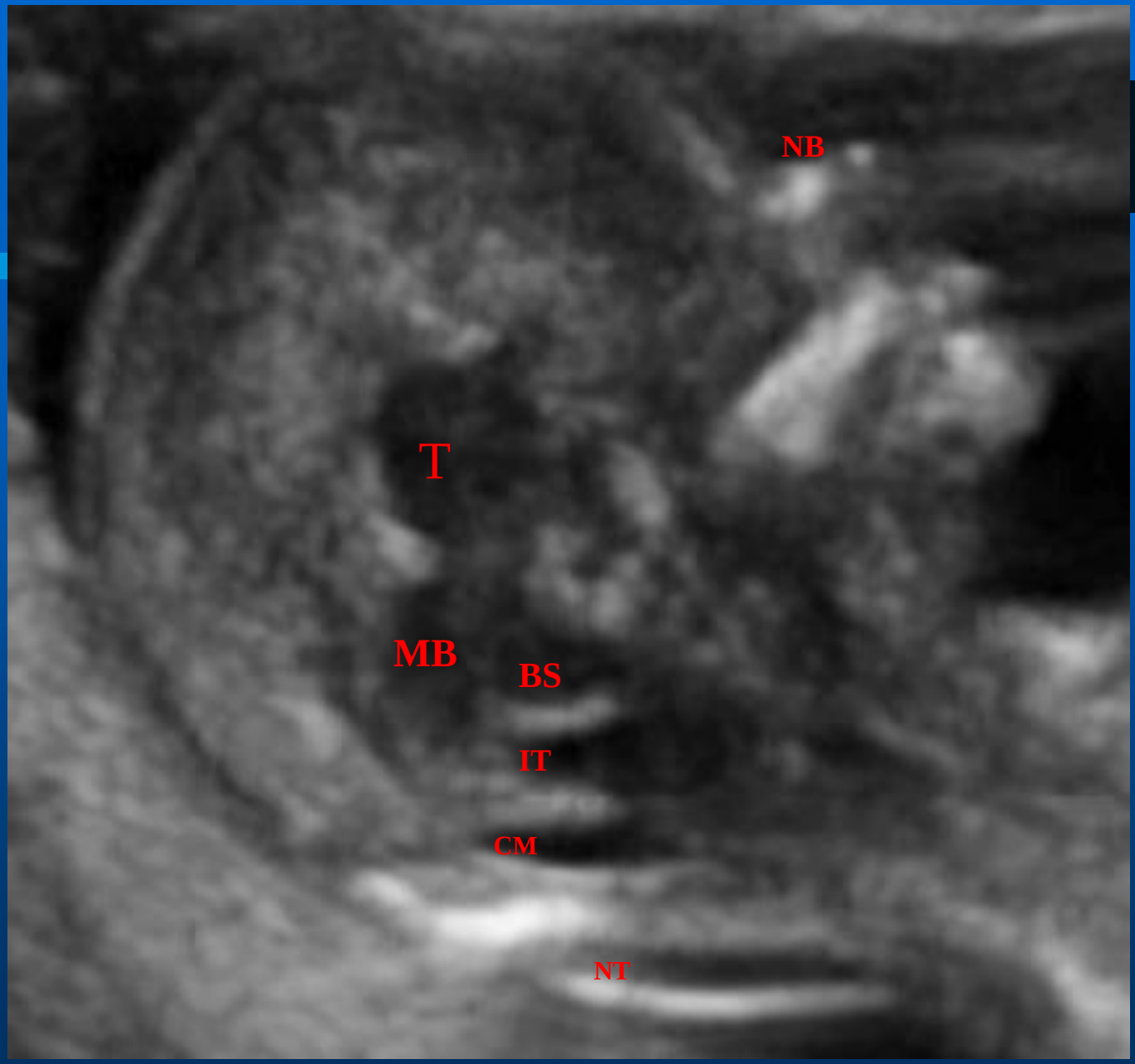

UTILIDAD EN LA MEDICIÓN DE ARTERIAS UTERINAS PARA PREDICCIÓN TEMPRANA DE PREECLAMPSIA DURANTE EL EMBARAZO?

Evalúa la invasión trofoblastica. Si se presenta una invasión trofoblastica anormal esto se reflejara con un IP mayor del percentil 95 que lleva a predecir la aparición y/o gravedad de una preeclampsia PE y o Restricción del crecimiento intrauterino RCIU.

Su utilidad se evalúa mediante el Indice de Pulsatibilidad, y debe utilizarse el IPm. IP derecho + IP izquierdo/2. S...e considera patológico con riesgo si es mayor al p95 para la edad gestacional. Es importante medirla en la semana 11 a 14, 20 a 24 para predecir el riesgo de Preeclampsia. La tasa de mayor detección es en la semana 19 a 23, que en la semana 11 a 14, pero su medición en la semana 11 a 14, nos permite el uso de aspirina en la prevención de PE, con una prevención del 80% a diferencia de la semana 20 a 23, que su prevención es solo del 10%. Por eso recomendamos que la medición de la Arteria uterina deba de realizarse en la semana 11 a 14 de manera obligada, junto con otros marcadores como la medición de la presión arterial, marcadores bioquímicos: Factor de crecimiento placentario, PP13, Papp A, así como AHF, nos dan un riesgo mas ajustado para Preeclampsia temprana. Por eso es importante que durante tu control prenatal, te sea realizado el estudio de 11 a 14 por un Medico Materno Fetal certificado y adecuado entrenamiento.

Nivel de Evidencia I, IIa

Routine mid-trimester fetal ultrasound

ISUOG Guidelines

Ultrasound Obstet Gynecol (2010)
Published online in Wiley Online Library (wileyonlinelibrary.com). DOI: 10.1002/uog.8831
(Ultrasound Obstet Gynecol 2011; 37: 116-126)

isuog GUIDELINES

Practice guidelines for performance of the routine mid-trimester fetal ultrasound scan

L. J. SALOMON, Z. ALFIREVIC, V. BERGHELLA, C. BILARDO, E. HERNANDEZ-ANDRADE, S. L. JOHNSEN, K. KALACHE, K.-Y. LEUNG, G. MALINGER, H. MUNOZ, F. PREFUMO, A. TOI and W. LEE on behalf of the ISUOG Clinical Standards Committee

The mid-trimester fetal ultrasound scan

When should the scan be performed?

- "18-22 weeks"
- Earlier scans date better
- Earlier scans require equipment, expertise and time
- Later scans see better
- Later scans see more
- Local legislation

ULTRASOUND
in Obstetrics & Gynecology

isuog.org

USE

THE

FORM!!

Patient: **ID number:**

Date of birth (DD/MM/YYYY):
Referring physician:

Date of exam (DD/MM/YYYY):
Sonographer / Supervisor:
Indication for scan and relevant clinical information:

Gestational age (W + D):
Based on: *LMP / Previous US / Other* :

Technical conditions: *Good / Limited by:*
Singleton / Multiple (use 1 sheet/fetus)
=> Chorionicity:

PLACENTA: Position:
Relation to cervical os: ☐ clear ☐ covering ____ mm from os
Appearance ☐ Normal ☐ Abnormal*

AMNIOTIC FLUID: ☐ Normal ☐ Abnormal*
FETAL MOVEMENT: ☐ Normal ☐ Abnormal*

MEASUREMENTS	mm	Percentile (References)
Biparietal diameter		
Head circumference		
Abdominal circumference		
Femur diaphysis length		
Other:		
Other:		
Other:		

***Abnormal findings (please detail):**

CONCLUSION:
☐ Normal and complete examination.
☐ Normal but incomplete examination.
☐ Abnormal examination*
☐ Plans: ☐ No further ultrasound scans required.
☐ Follow up planned in ….. weeks.
☐ Referred to ……
☐ Other:

SONOGRAPHIC APPEARANCE OF FETAL ANATOMY: (N=Normal; Ab=Abnormal*; NV=Not visualized) Gray=optional	N	Ab*	NV
Head			
Shape			
Cavum septi pellucidi			
Midline falx			
Thalami			
Lateral ventricle			
Cerebellum			
Cisterna magna			
Face			
Upper lip			
Median profile			
Orbits			
Nose			
Nostrils			
Neck			
Thorax			
Shape			
No masses			
Heart			
Heart activity			
Size			
Cardiac axis			
Four-chamber view			
Left ventricular outflow			
Right ventricular outflow			
Abdomen			
Stomach			
Bowel			
Kidneys			
Urinary bladder			
Abdominal cord insertion			
Cord vessels (optional)			
Spine			
Limbs			
Right arm (incl. hand)			
Right leg (incl. foot)			
Left arm (incl. hand)			
Left leg (incl. foot)			
Gender (optional): ☐ M ☐ F			
Other :			

	Produced	Printed	Stored
No. of images			

SONOGRAPHIC APPEARANCE OF FETAL ANATOMY: (N=Normal; Ab=Abnormal*; NV=Not visualized) Gray=optional	N	Ab*	NV
Head			
Shape			
Cavum septi pellucidi			
Midline falx			
Thalami			
Lateral ventricle			
Cerebellum			
Cisterna magna			

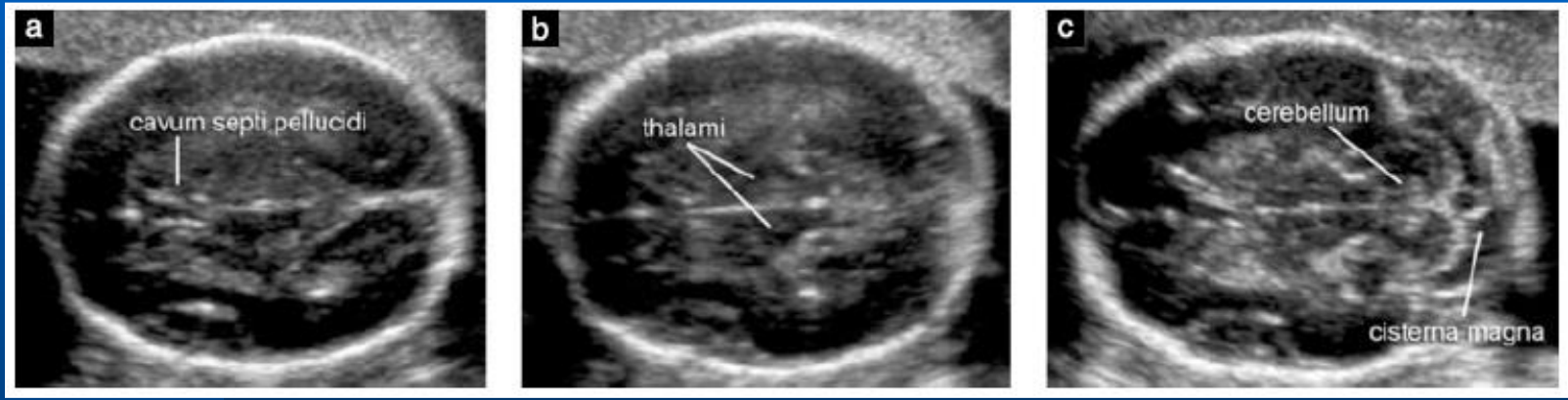

SONOGRAPHIC APPEARANCE OF FETAL ANATOMY: (N=Normal; Ab=Abnormal*; NV=Not visualized) Gray=optional	N	Ab*	NV
Face			
Upper lip			
Median profile			
Orbits			
Nose			
Nostrils			
Neck			

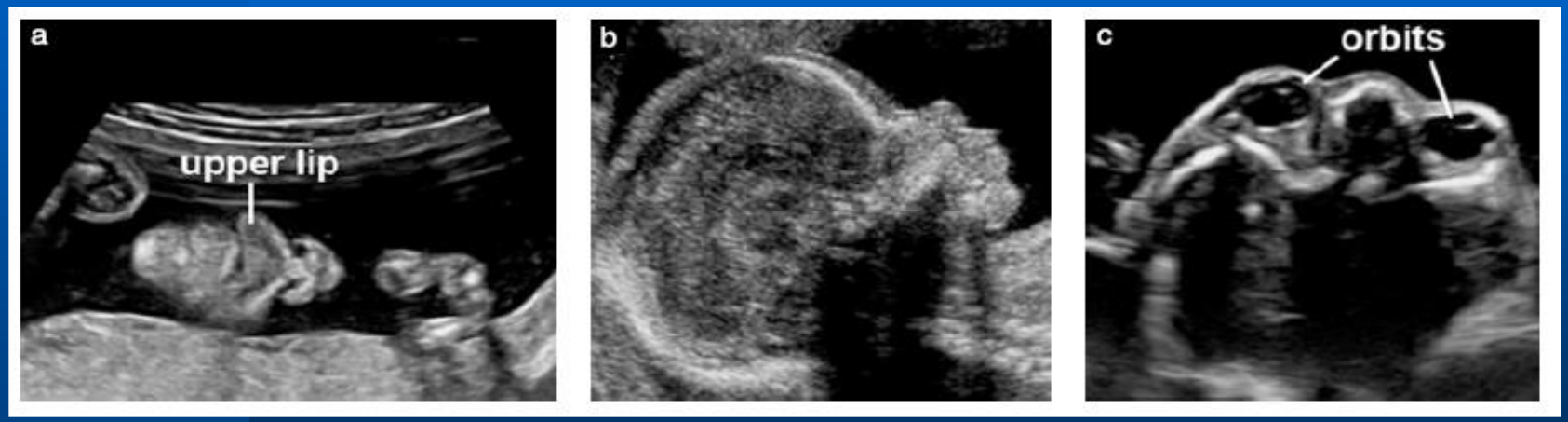

SONOGRAPHIC APPEARANCE OF FETAL ANATOMY: (N=Normal; Ab=Abnormal*; NV=Not visualized) Gray=optional	N	Ab*	NV
Thorax			
Shape			
No masses			
Heart			
Heart activity			
Size			
Cardiac axis			
Four-chamber view			
Left ventricular outflow			
Right ventricular outflow			

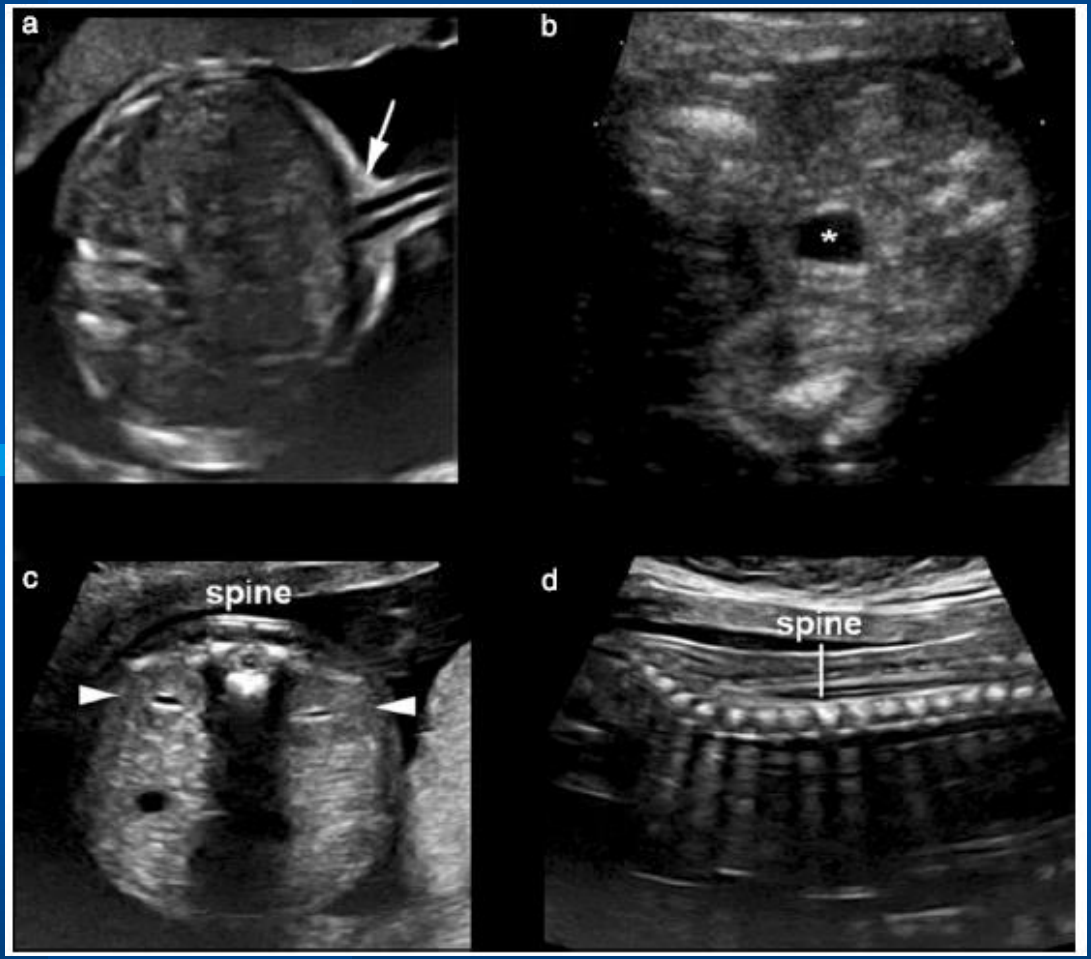

SONOGRAPHIC APPEARANCE OF FETAL ANATOMY: (N=Normal; Ab=Abnormal*; NV=Not visualized) Gray=optional	N	Ab*	NV
Abdomen			
Stomach			
Bowel			
Kidneys			
Urinary bladder			
Abdominal cord insertion			
Cord vessels (optional)			
Spine			

SONOGRAPHIC APPEARANCE OF FETAL ANATOMY: (N=Normal; Ab=Abnormal*; NV=Not visualized) Gray=optional	N	Ab*	NV
Limbs			
Right arm (incl. hand)			
Right leg (incl. foot)			
Left arm (incl. hand)			
Left leg (incl. foot)			
Gender (optional): ☐ M ☐ F			
Other :			

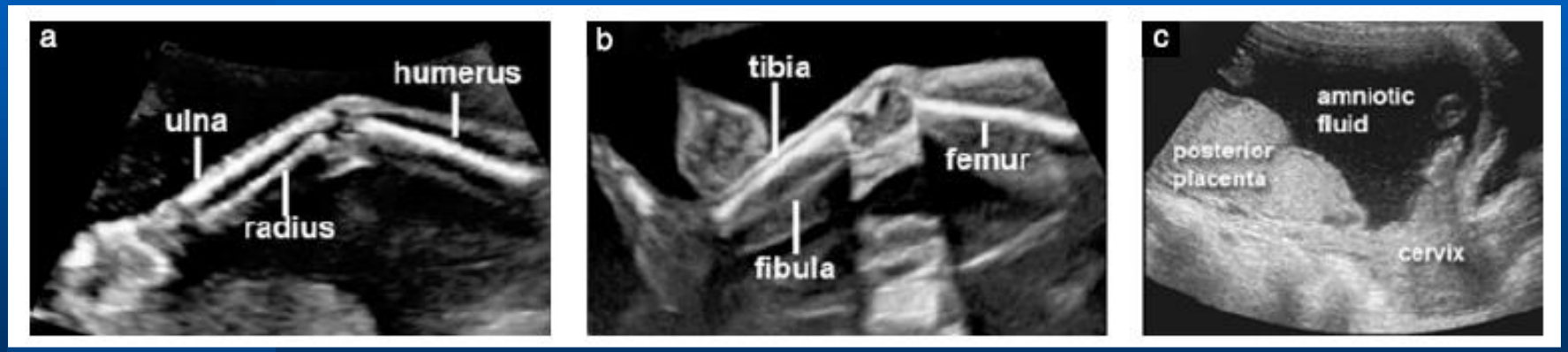

EVALUACION ULTRASONOGRÁFICA DEL CERVIX

PREVENCIÓN DEL PARTO PREMATURO ENTRE LAS 24 -28 SEMANAS DE GESTACIÓN

***ECOGRAFÍA TRANSVAGINAL-medir cervix con vejiga vacía (signo del embudo en caso de OCI dilatado y cuello corto en longitud)**

-percentil (P 75)= 40mm longitud del cervix .

(P50)= 35mm

.

(P25)= 30mm

MARCADOR DE PARTO PREMATURO

< Percentil (P10) = 26 mm

(P 5) = 22 mm

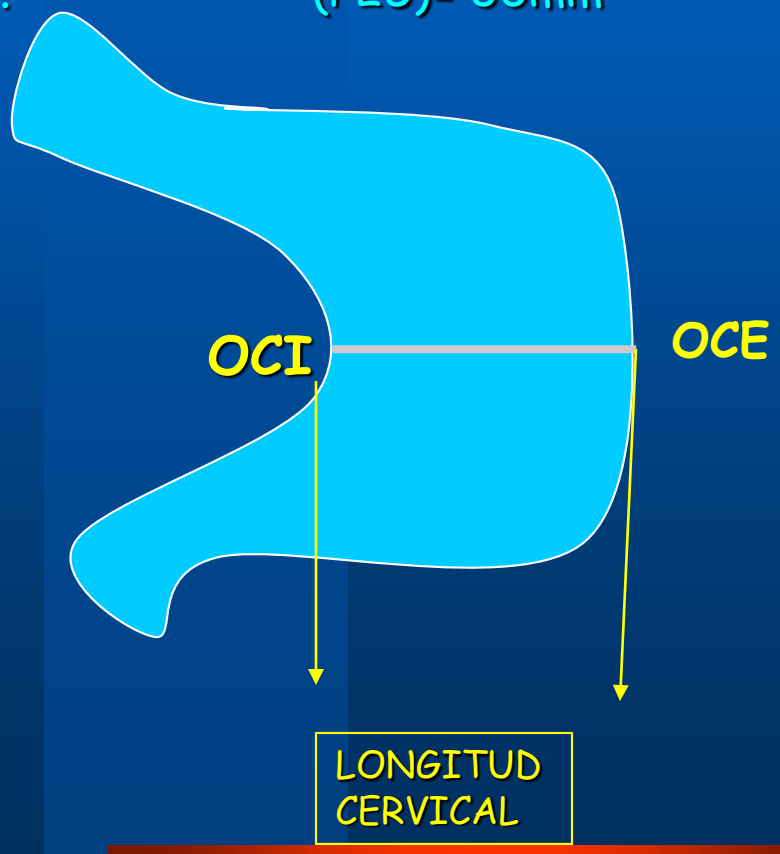

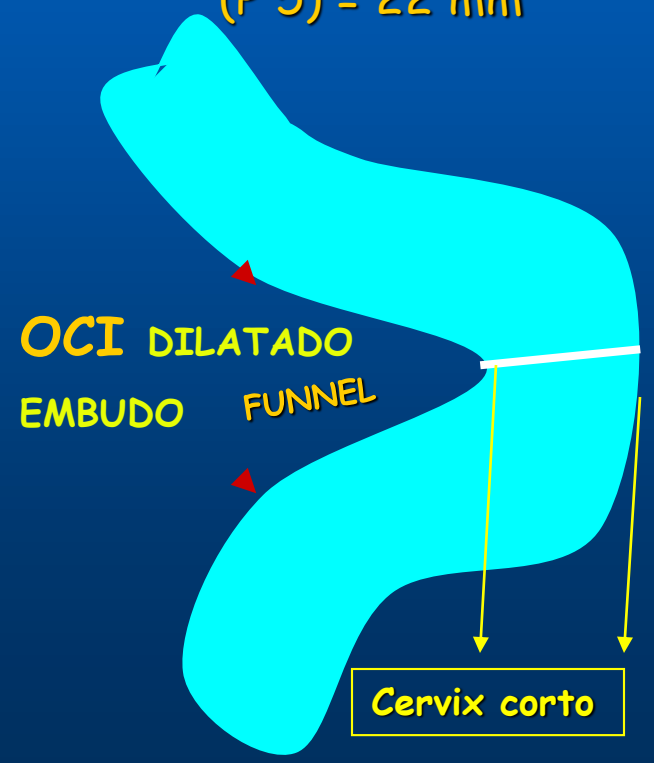

VENTRICULOMEGALIA

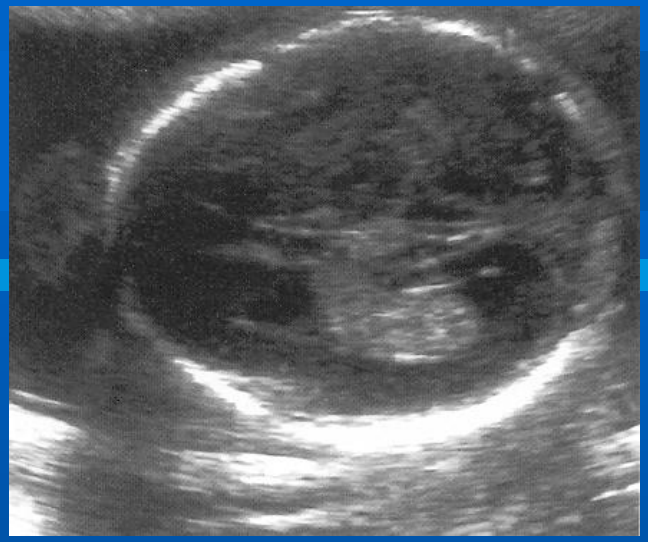

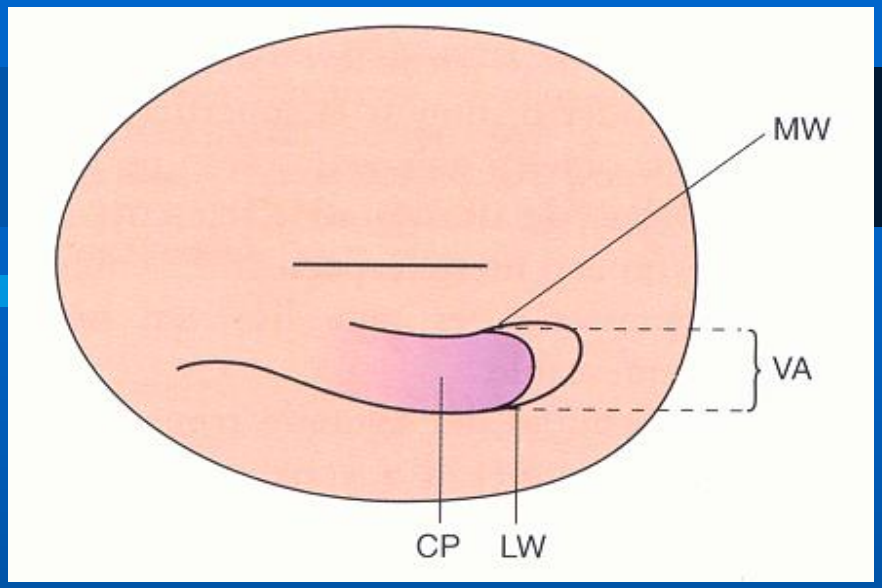

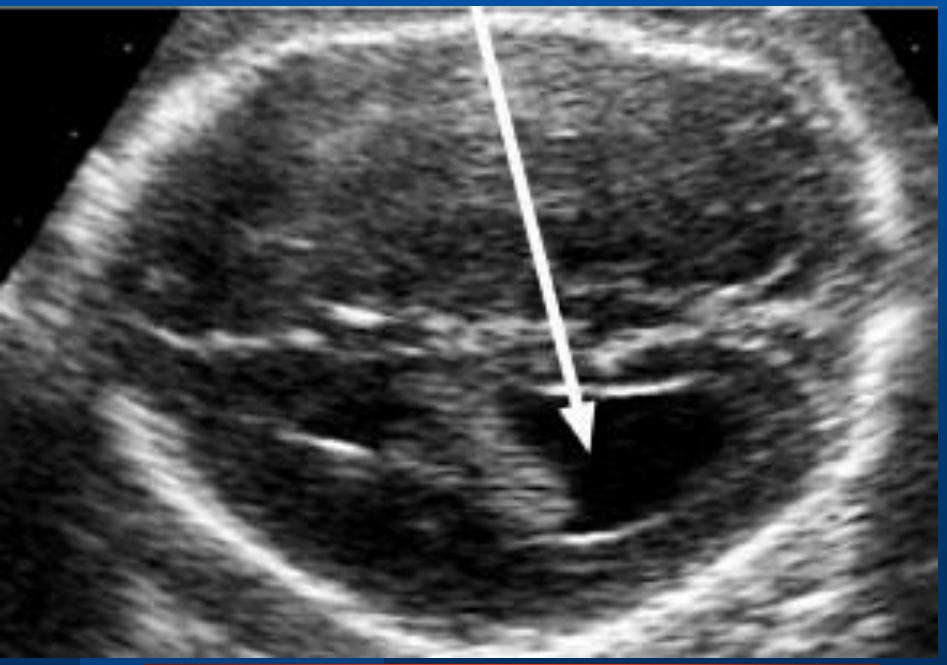

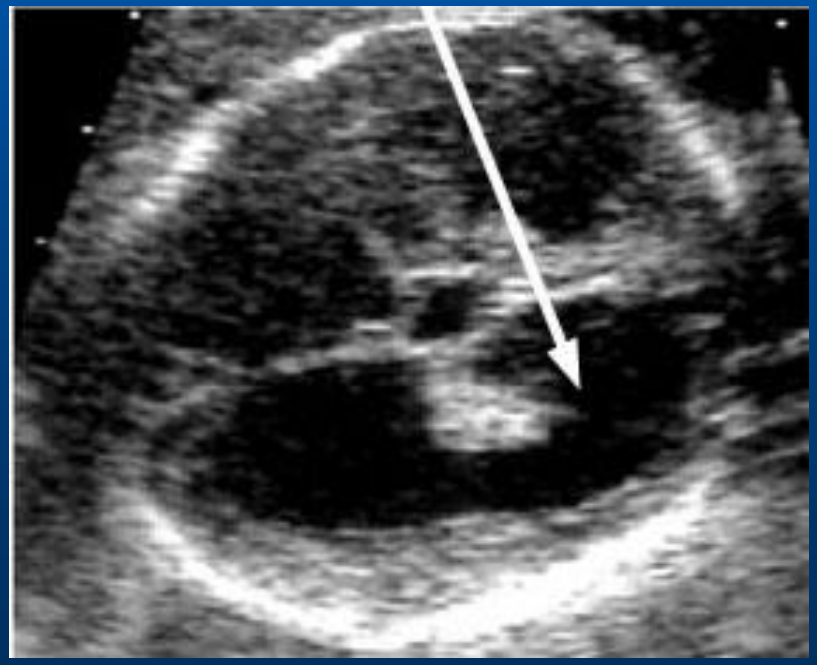

ANANCEFALIA

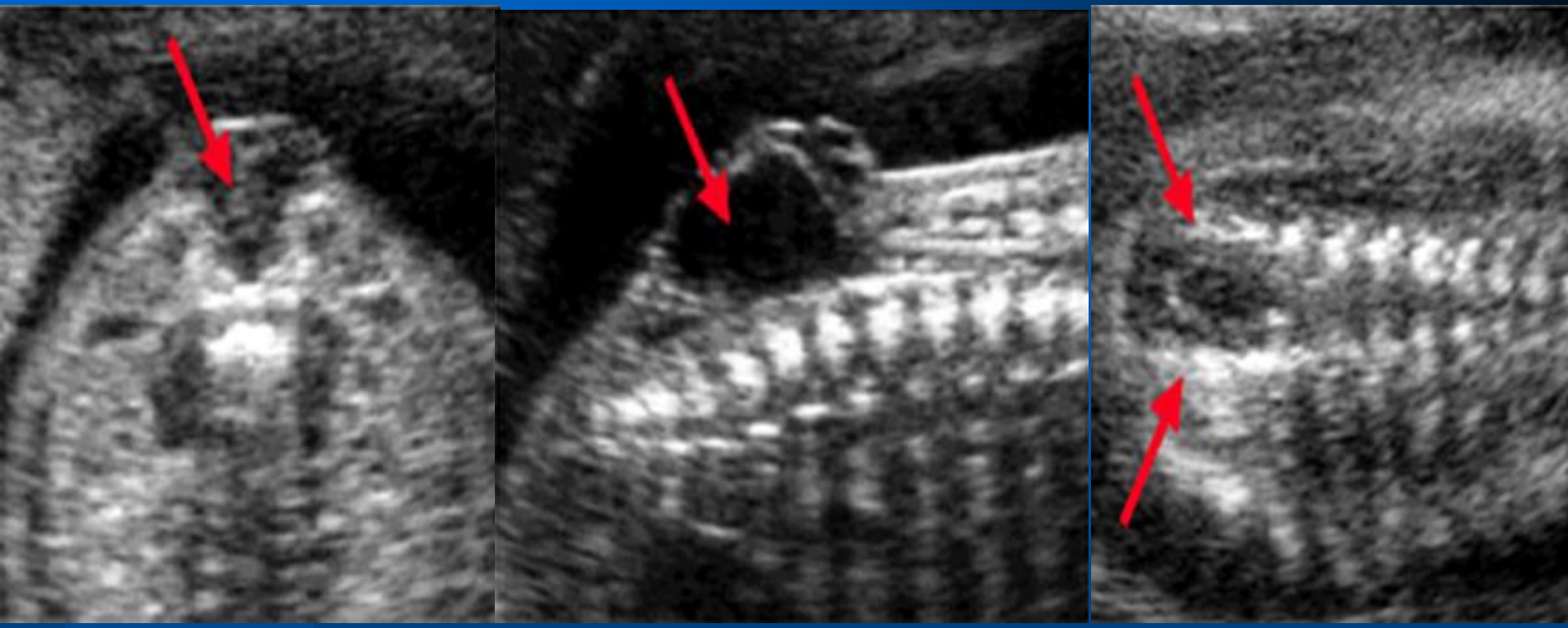

cleft lip, unilateral

cleft lip + palate, unilateral

lateral cleft

cleft lip, bilateral

cleft lip + palate, bilateral

median cleft

Voluson
P8
RAB2-6-RS/OB
MI 1.0
KHUSHBU HOSPITAL BOTAD
197168SU8-15-10-19-1
14.9cm/1.0/61Hz
TIb 0.3
19.10.2015
1:53:21 PM
DEFAULT
Th30/Qual high2
B54°/V55°
Mix0/100
SRI 3D 3
3D Static
3D

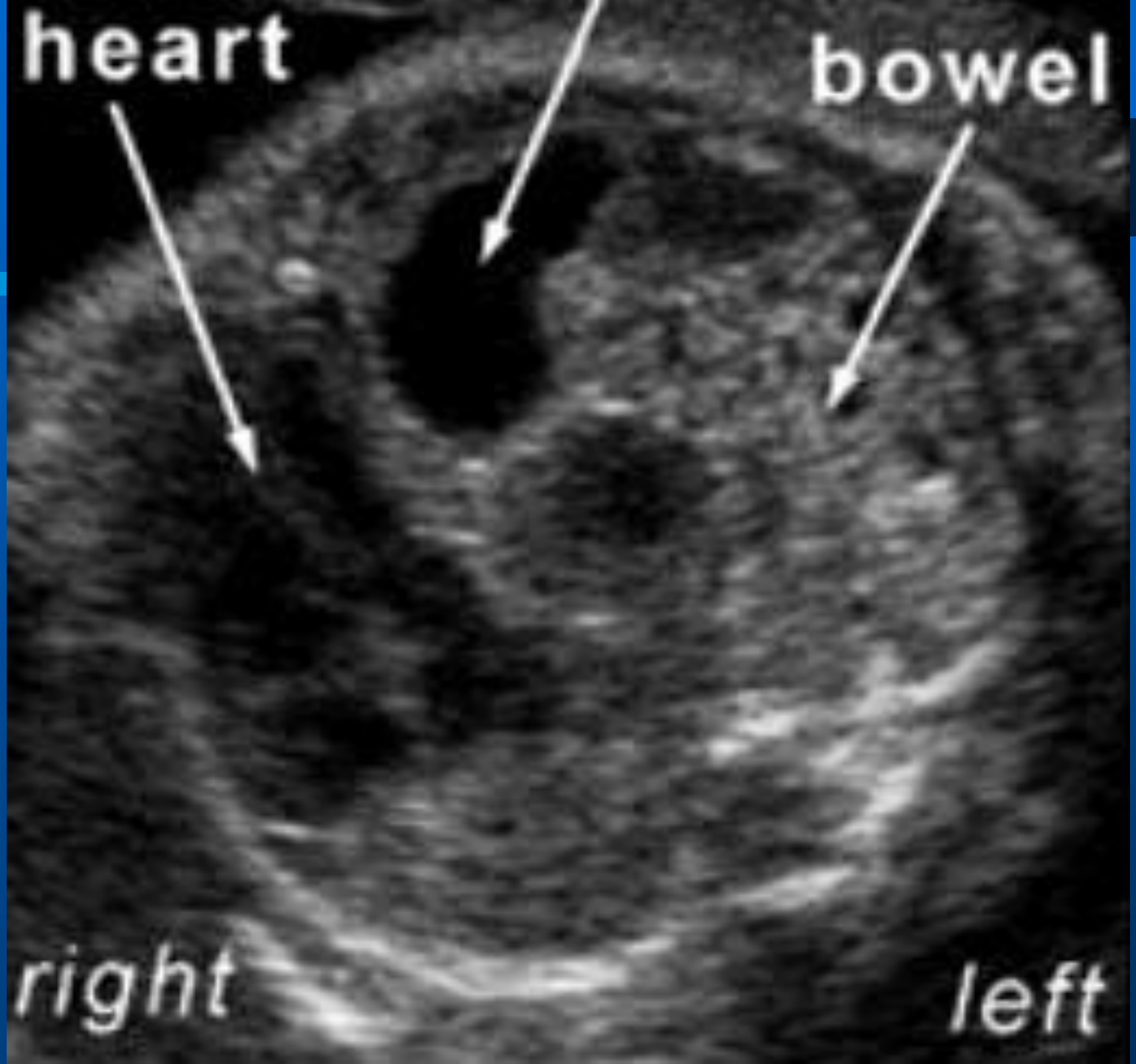
heart
bowel
right
left

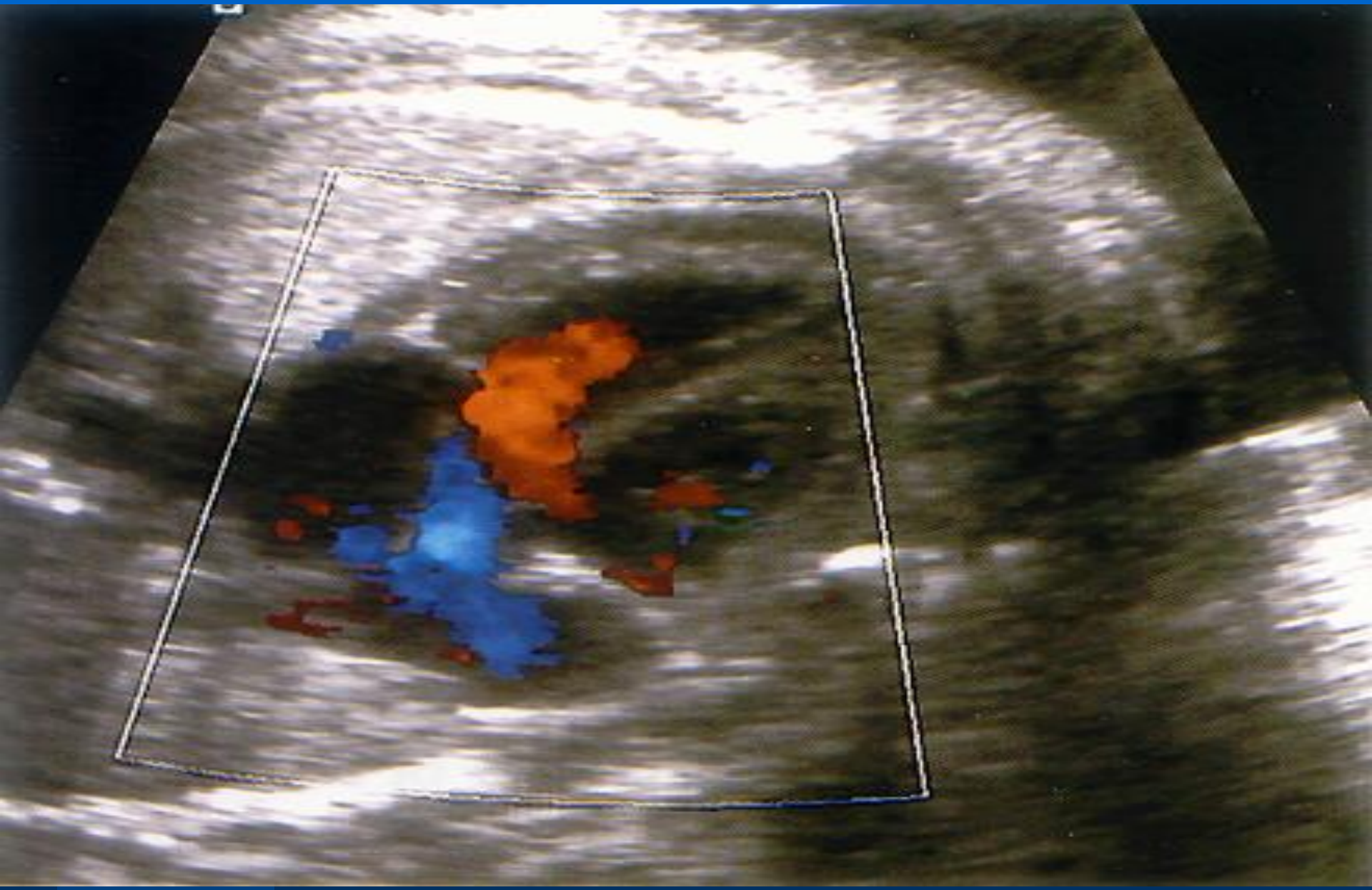

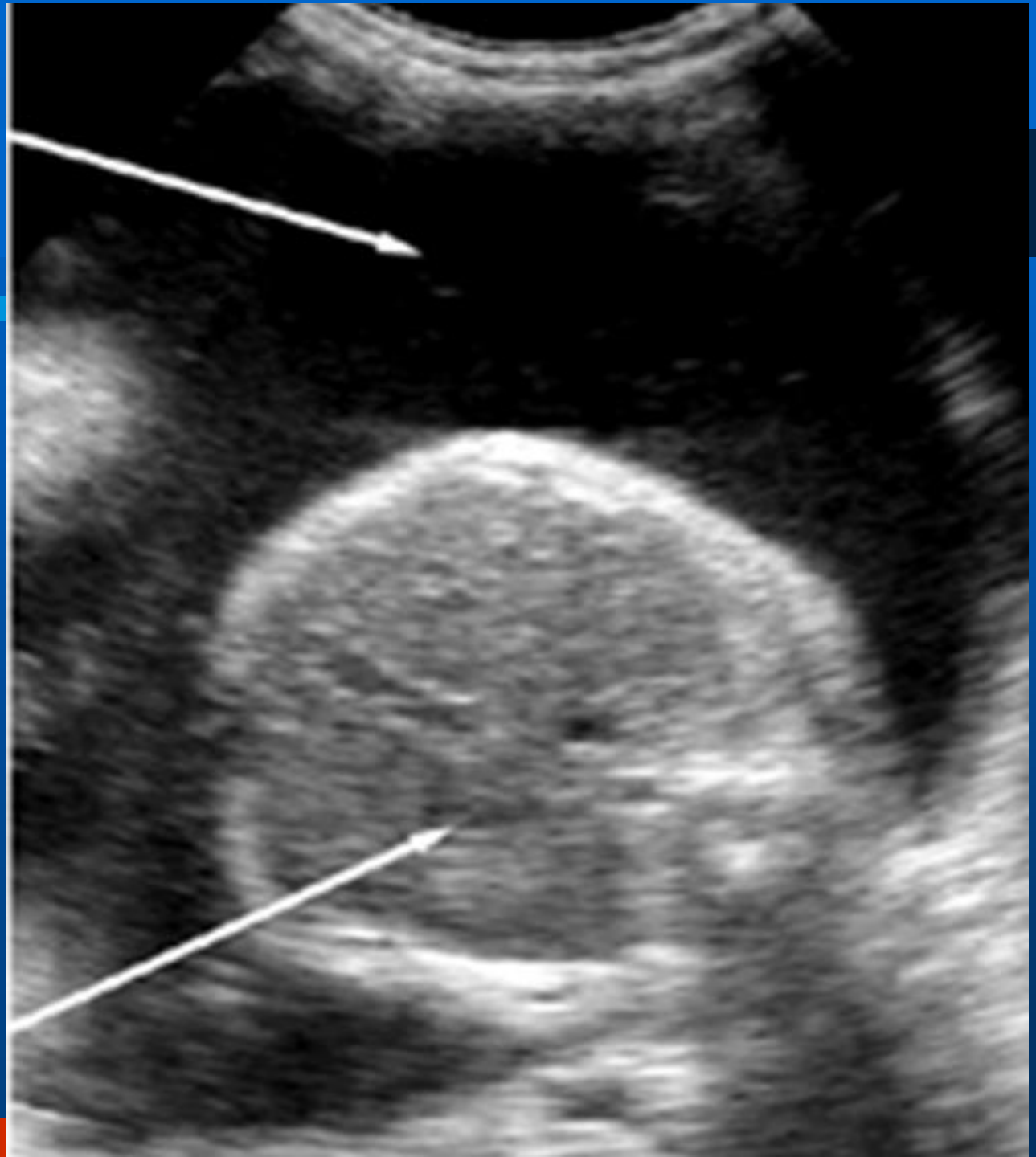

Atresia duodenal:

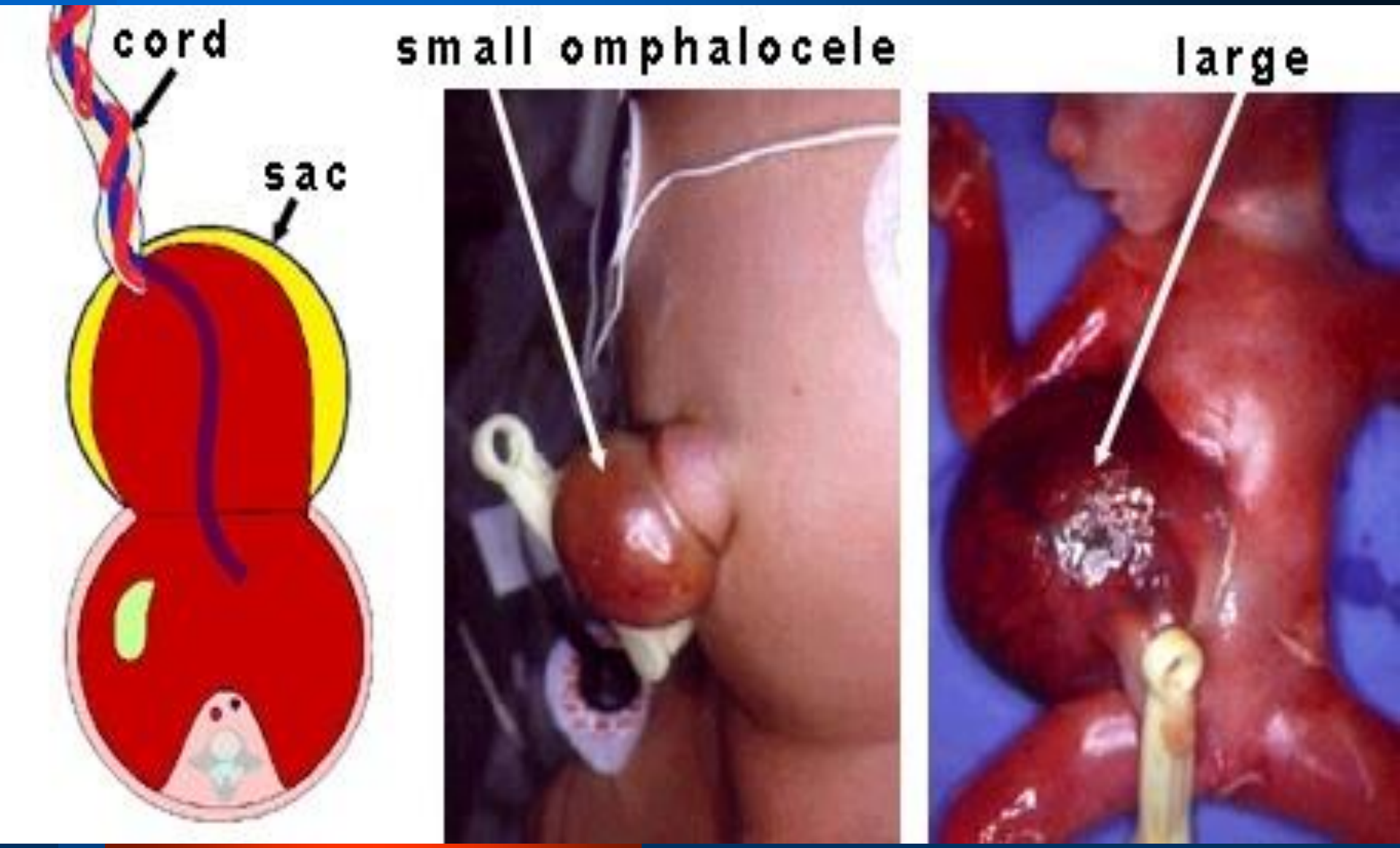
cord
sac
small omphalocele
large

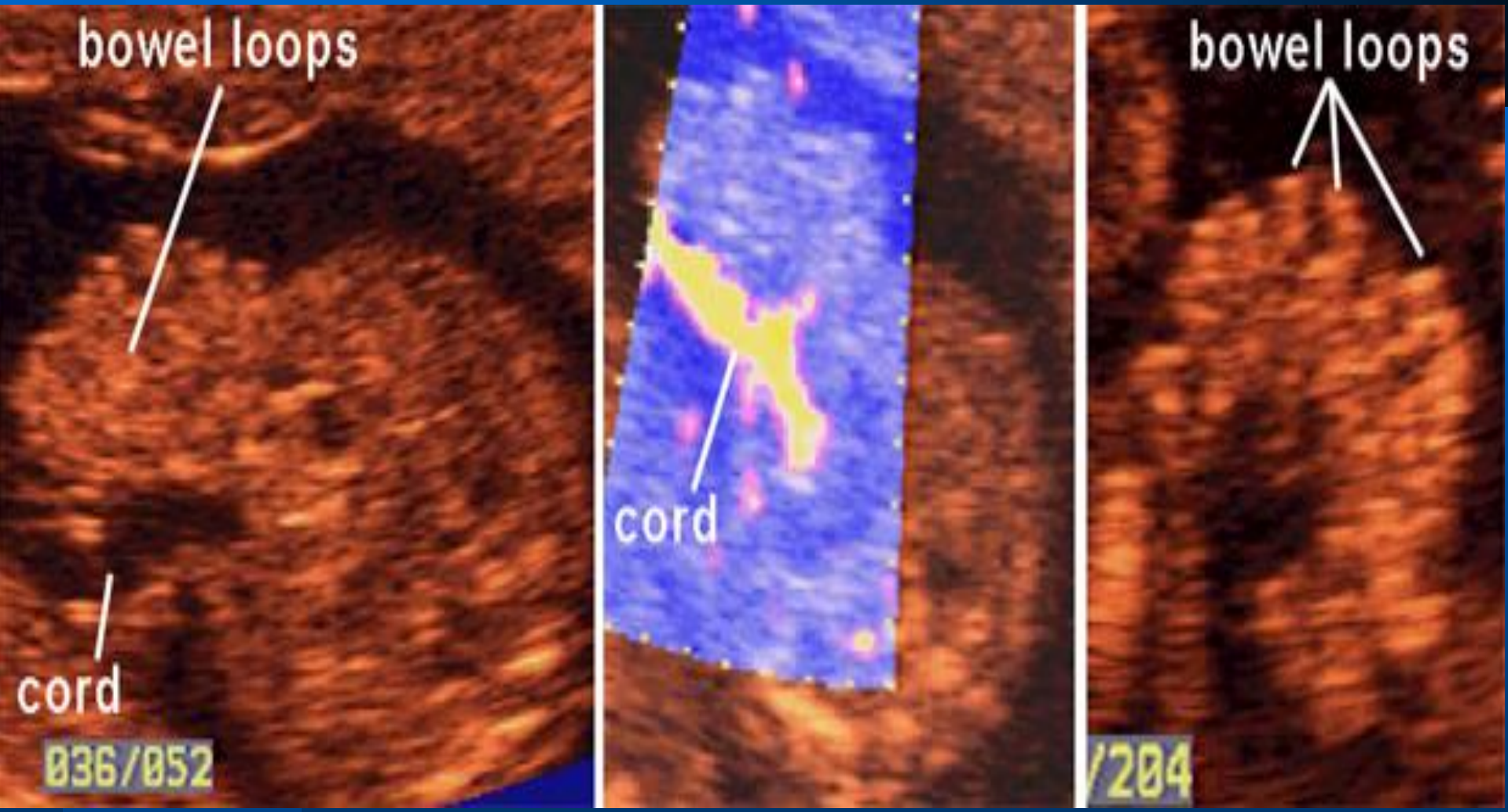
bowel loops
cord
036/052
cord
bowel loops
/204

mild pyelectasis

hydronephrosis

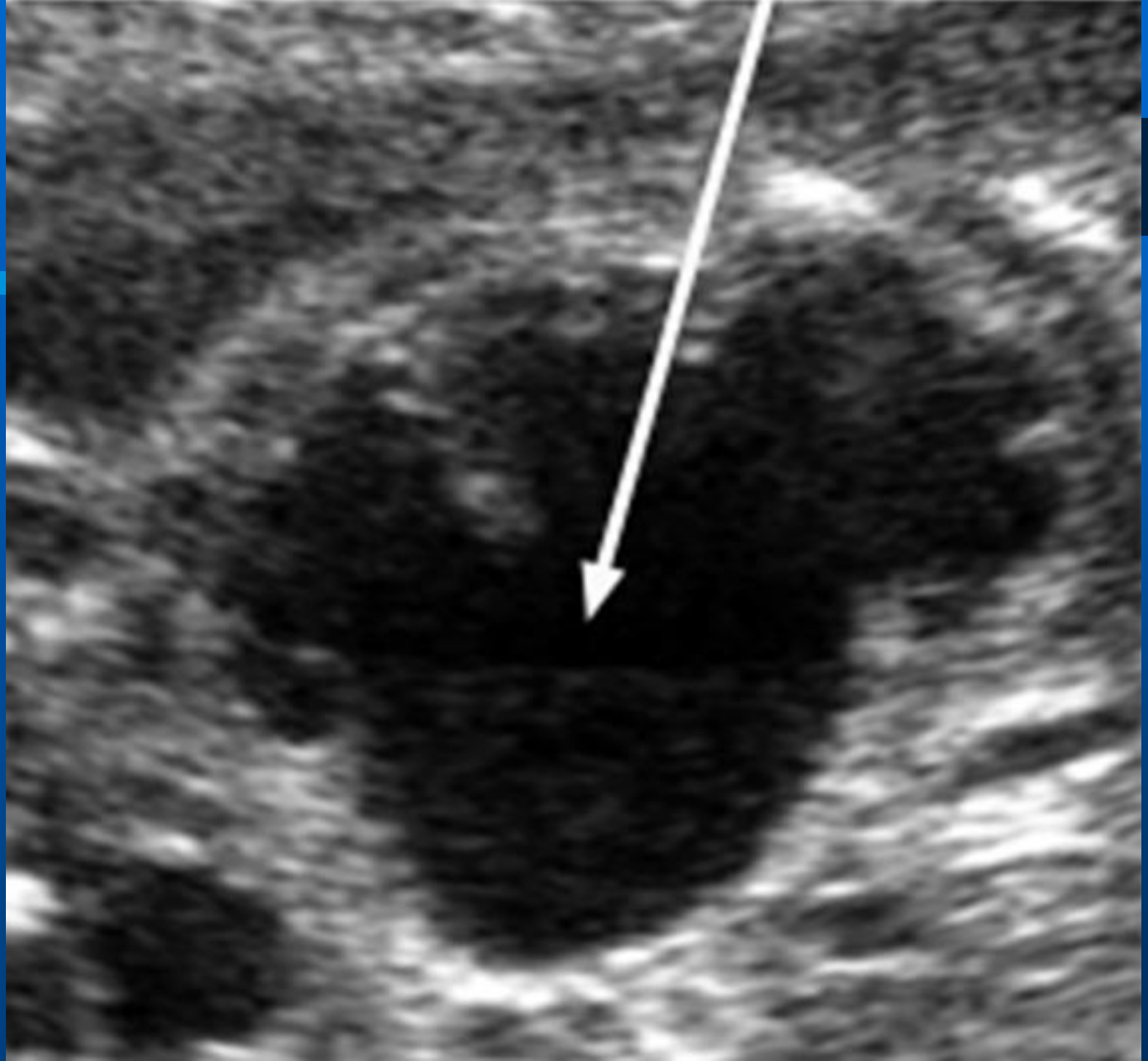

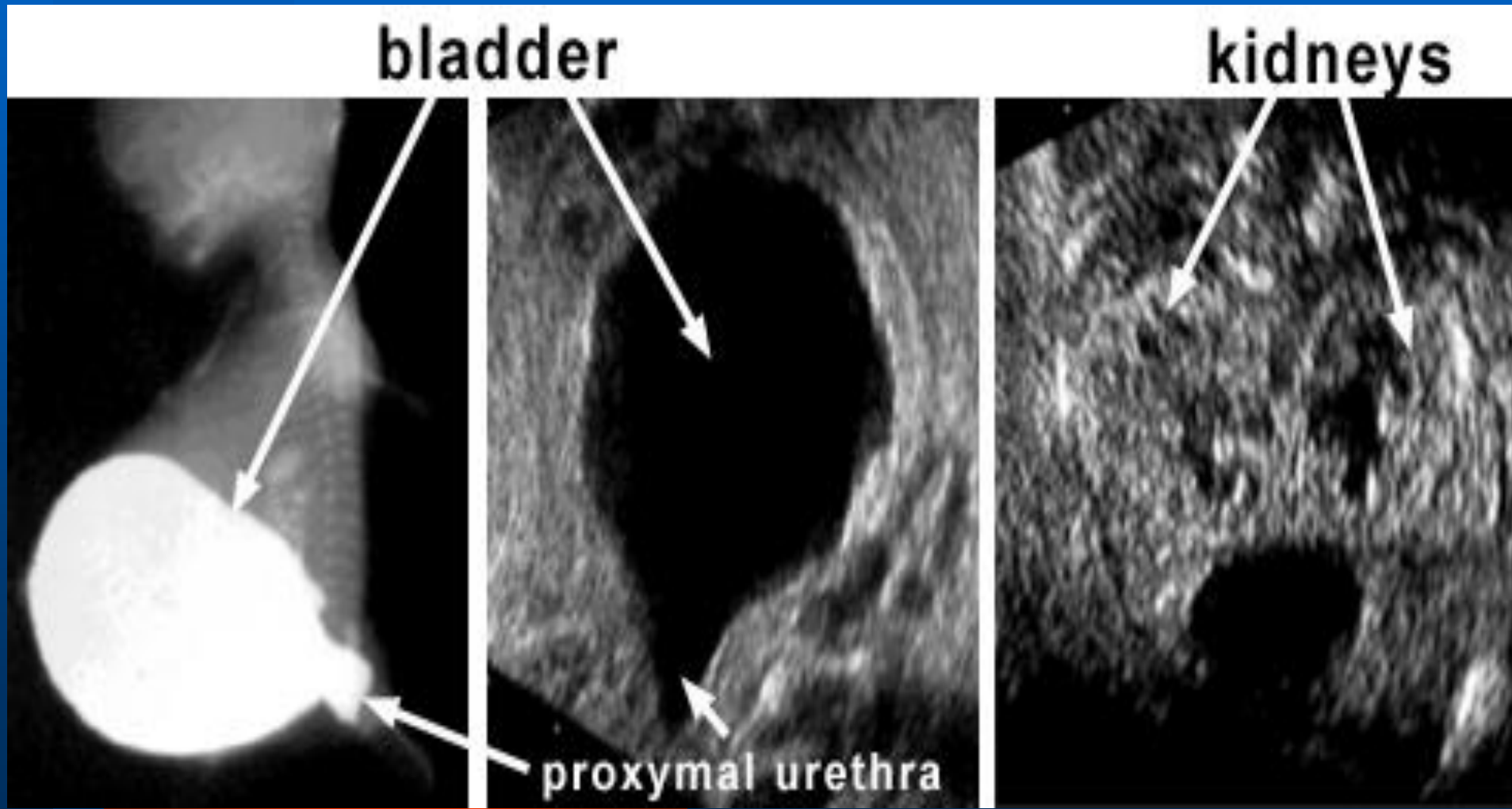
bladder
kidneys
proxymal urethra

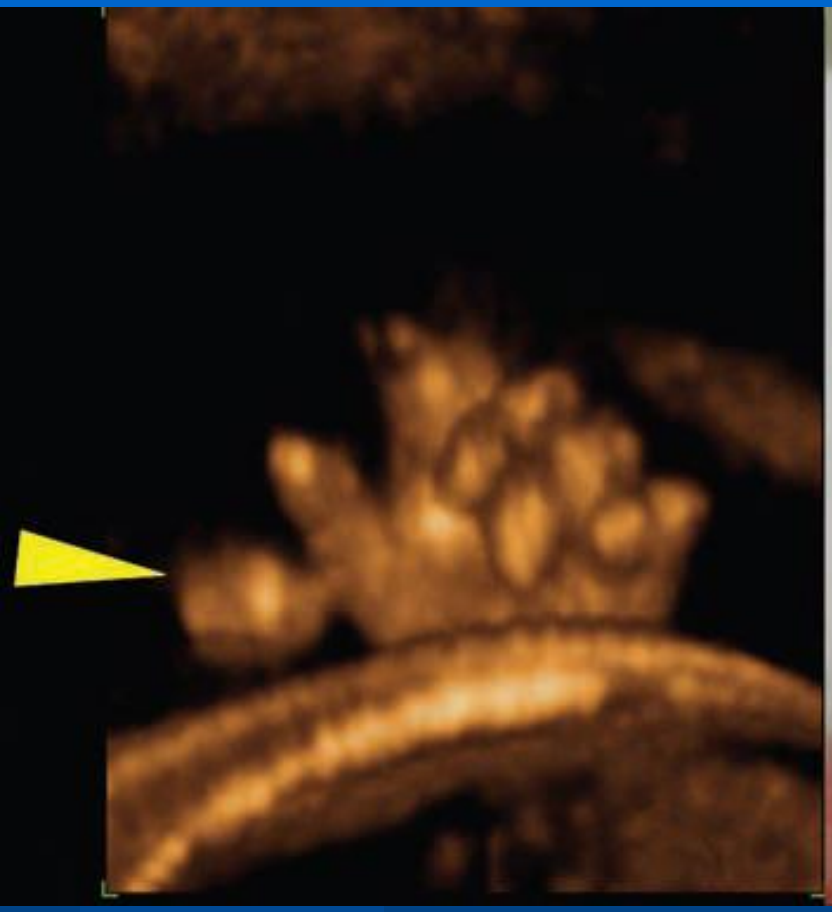

- POLIDACTILIA-19ss-3D Y POST-NATAL

RCIU

- a.-VALIDADO POR EL FUR O ECOGRAFIA DEL PRIMER TRIMESTRE

- b.-CALCULO DEL PESO FETAL EN BASE DBP, LF, CA(HADLOCK)

- C.-LA CIRCUNFERIENCIA ABDOMINAL : SENSIBILIDAD 95% SI EL P <2.5

- D.-DISTINGE EL RCIU ASIMETRICO DEL SIMETRICO

- F.-AUSENCIA DE FUR CONFIABLE EL SEGUIMIENTO ECO SERIADO DE 2 A 3 SEMANAS DEBE IDENTIFICAR EL RCIU

- G.-EL 85% DE LOS RCIU SE ASOCIAN A OLIGOHIDRAMINOS

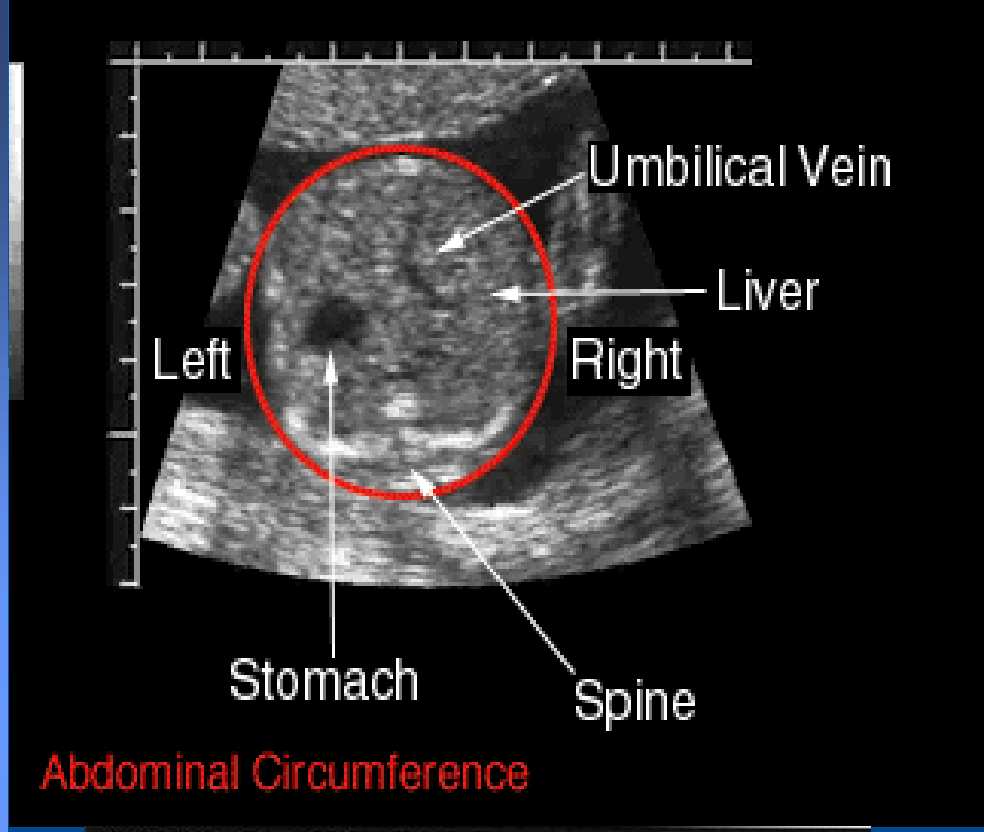

MONITOREO FETAL: PERFIL BIOFÍSICO MAS DOPPLER 2 VECES POR SEMANA

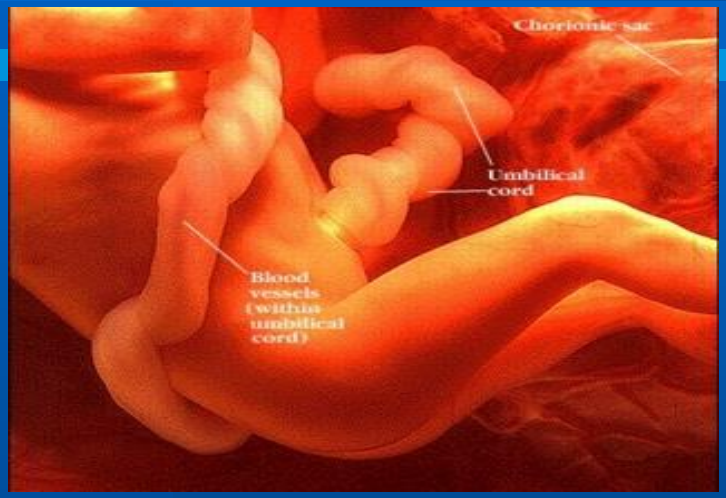

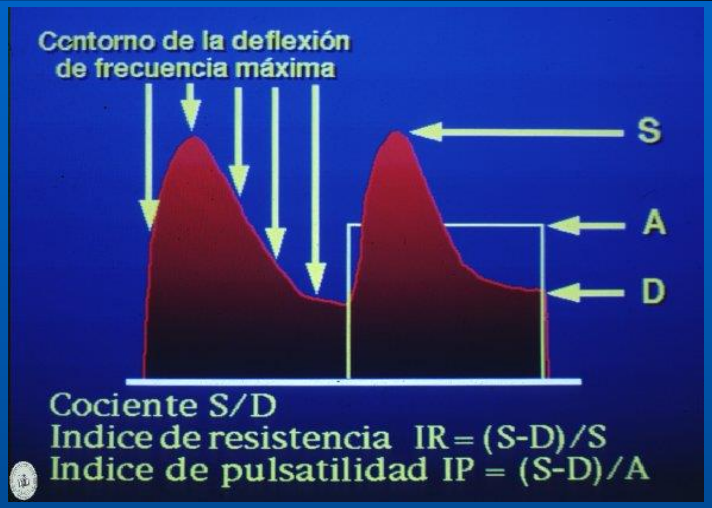

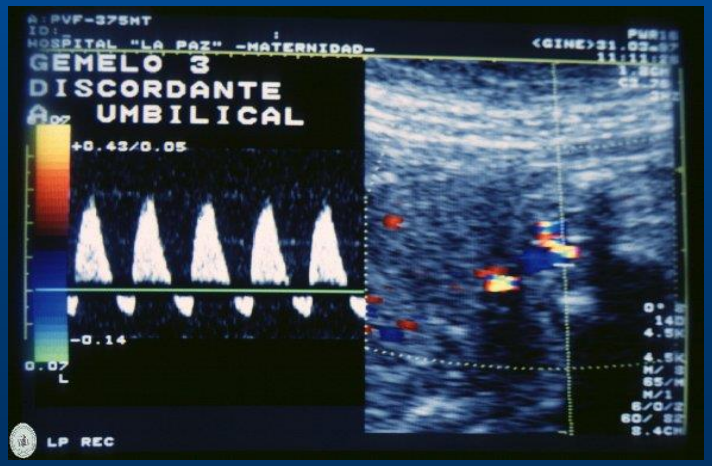

Clasificación de fetos bajo p 10

Feto PEG:

EPF menor a percentil 10 y hasta percentil 3 para la edad gestacional con Doppler normal

Feto RCIU:

EPF menor a percentil 3 para la edad gestacional

EPF menor a percentil 10 para la edad gestacional con Doppler alterado

Clasificación de fetos RCIU

	Inicio precoz	Inicio tardío
EG de presentación	Menor de 32 semanas	A contar de 32 semanas
Problema	Manejo	Diagnóstico
Hipoxia fetal	+++ (bien tolerada)	+/- (mal tolerada)
Mec adaptación	buenos	malos
Deterioro	Predecible por Doppler (clásico)	Poco predecible y a veces muy rápido
Preeclampsia	Muy frecuente	Poco frecuente
Morbilidad neonatal	Alta por prematurez	Baja
Mortalidad IU	Baja y predecible	Obito inesperado
Doppler umbilical	Alterado	Normal
Doppler ACM	Deterioro clásico	Alterado
Programación fetal	Presente	Presente
Frecuencia	1/3 del total de RCIU	2/3 del total de RCIU

Propuesta de trabajo

Tipo	Característica
PEG	EPF < p 10 hasta p 3. Doppler normal
RCIU I	EPF < p 3. ICP < p 5 o Art uterinas IP > p 95
RCIU II	EPF < p 10. Art umbilical flujo ausente. Istmo aórtico con flujo reverso
RCIU III	EPF < p 10. DV IP > p 95. Art umbilical flujo reverso
RCIU IV	EPF < p 10. DV con flujo reverso / ausente. RBNE alterado (variabilidad ausente o desaceleraciones espontáneas)

Para los RCIU II, III y IV los criterios se deben cumplir en 2 evaluaciones separadas por 12 horas

(Figueras, Gratacós, Fetal Diagn Ther. 2014)